

## ***Protective Effects of Cinnamon Bark Hydroalcoholic Extract on Inhibition of Isoniazid-Induced Liver Damage in Male Wistar Rats***

Reza Valizadeh<sup>1</sup>,  
Hamidreza Mohammadi<sup>2</sup>,  
Ali Ghaffarian Bahraman<sup>3</sup>,  
Mohsen Mohammadi<sup>4</sup>,  
Javad Ghasemian Yadegari<sup>5</sup>

<sup>1</sup> Pharmacy Student, Student Research Committee, Lorestan University of Medical Sciences, Khorramabad, Iran

<sup>2</sup> Assistant Professor, Department of Toxicology, Faculty of Pharmacy, Razi Herbal Medicines Research Center, Lorestan University of Medical Sciences, Khorramabad, Iran

<sup>3</sup> Assistant Professor, Occupational Environment Research Center, Rafsanjan University of Medical Sciences, Rafsanjan, Iran

<sup>4</sup> Associate Professor, Department of Pharmaceutical Biotechnology, Faculty of Pharmacy, Hepatitis Research Center, Lorestan University of Medical Sciences, Khorramabad, Iran

<sup>5</sup> Assistant Professor, Department of Pharmacognosy, Faculty of Pharmacy, Lorestan University of Medical Sciences, Khorramabad, Iran

(Received October 29, 2022 ; Accepted May 17, 2023)

### ***Abstract***

**Background and purpose:** Acute liver failure is caused by several factors including drugs. Isoniazid, which is used as an effective drug in treatment of tuberculosis, is considered a strong toxic agent for the liver. The purpose of this study was to investigate the effects of cinnamon extract on isoniazid-induced hepatotoxicity in rats.

**Materials and methods:** In this experimental study, 60 male Wistar rats were randomly divided into six groups. Liver damage and oxidative stress were induced by administration of isoniazid (300 mg/kg/day) for 14 consecutive days. Different doses of cinnamon extract (50, 100, and 200 mg/kg) were administered by gavage. Liver damage caused by isoniazid was evaluated by examining serum biochemical factors, amount of reactive oxygen species, glutathione, antioxidant capacity, lipid peroxidation, and histopathological changes in liver tissue. Data analysis was performed in Prism software applying one-way analysis of variance (ANOVA) and Tukey's post hoc test.

**Results:** Isoniazid at 200 mg/kg caused liver damage and significantly increased liver damage biomarkers (biochemical biomarkers, oxidative stress indices, and histopathological changes) ( $P < 0.05$ ). On the other hand, different doses of cinnamon extract significantly reduced the biomarkers of liver damage caused by isoniazid ( $P < 0.05$ ) and also improved the histopathological changes of liver tissue.

**Conclusion:** Cinnamon extract with antioxidant properties protects the liver against oxidative damage caused by isoniazid.

**Keywords:** Isoniazid, cinnamon extract, hepatotoxicity, oxidative stress

**J Mazandaran Univ Med Sci 2023; 33 (221): 1-11 (Persian).**

**Corresponding Author: Hamidreza Mohammadi** - Faculty of Pharmacy, Lorestan University of Medical Sciences, Khorramabad, Iran. (E-mail: hamidreza.mohammadi65@yahoo.com)

# اثرات محافظتی عصاره هیدروالکلی پوست دارچین بر مهار آسیب کبدی ناشی از داروی ایزونیاژید در موش‌های صحرایی نر ویستار

رضا ولیزاده<sup>1</sup>  
حمیدرضا محمدی<sup>2</sup>  
علی غفاریان بهرمان<sup>3</sup>  
محسن محمدی<sup>4</sup>  
جواد قاسمیان یادگاری<sup>5</sup>

## چکیده

**سابقه و هدف:** نارسایی حاد کبد در اثر عوامل متعددی از جمله داروها ایجاد می‌شود. ایزونیاژید که به‌عنوان یک داروی مؤثر برای درمان بیماری سل مورد استفاده قرار می‌گیرد، یک عامل توکسیک قوی برای کبد به‌شمار می‌رود. هدف از این مطالعه بررسی اثرات تجویز عصاره دارچین بر سمیت کبدی ناشی از داروی ایزونیاژید در موش صحرایی می‌باشد.

**مواد و روش‌ها:** در این مطالعه تجربی 60 سر رت نر نژاد ویستار در 6 گروه به صورت تصادفی قرار گرفتند. آسیب کبدی و القا استرس اکسیداتیو با تجویز ایزونیاژید (300mg/kg/day) برای مدت 14 روز متوالی ایجاد شد. دوزهای مختلف عصاره دارچین (50، 100 و 200 میلی‌گرم بر کیلوگرم) به صورت گاوآژ به موش‌ها تجویز شد. آسیب کبدی ناشی از ایزونیاژید با بررسی فاکتورهای بیوشیمیایی سرم، میزان گونه‌های فعال اکسیژن، گلوکوتیون، ظرفیت آنتی‌اکسیدانی، پراکسیداسیون لیپیدی و تغییرات هیستوپاتولوژیک در بافت کبد مورد ارزیابی قرار گرفت. داده‌ها به وسیله نرم‌افزار prism و آزمون آماری واریانس یک طرفه، آزمون تعقیبی توکی تجزیه و تحلیل شد.

**یافته‌ها:** تجویز داروی ایزونیاژید به میزان 200mg/kg باعث ایجاد آسیب کبدی شد که با افزایش معنی‌دار بیومارکرهای آسیب کبدی (بیومارکرهای بیوشیمیایی، شاخص‌های استرس اکسیداتیو و تغییرات هیستوپاتولوژیک) همراه بود ( $P < 0/05$ ). از سوی دیگر تجویز دوزهای مختلف عصاره دارچین به‌طور معنی‌داری بیومارکرهای آسیب کبدی ناشی از ایزونیاژید را کاهش داد ( $P < 0/05$ ) و هم‌چنین باعث بهبود تغییرات هیستوپاتولوژیک بافت کبد شد.

**استنتاج:** عصاره دارچین با خواص آنتی‌اکسیدانی، کبد را در برابر آسیب اکسیداتیو ناشی از ایزونیاژید محافظت می‌کند.

**واژه‌های کلیدی:** ایزونیاژید، عصاره دارچین، سمیت کبدی، استرس اکسیداتیو

## مقدمه

کبد یکی از اندام‌های حیاتی بدن بوده و به‌عنوان اولین سد دفاعی، نقشی ممتاز و اساسی در سم‌زدایی عوامل توکسیک، آلاینده‌های محیطی و داروهای شیمیایی دارد (1).

نارسایی حاد کبد در اثر عوامل متعددی از جمله هپاتیت‌های ویروسی، سموم، داروها و ایسکمی ایجاد می‌شود. آسیب کبد در اثر این عوامل اغلب به شکل نکروز هپاتوسیت‌ها

E-mail: hamidrezamohammadi65@yahoo.com

**مؤلف مسئول:** حمیدرضا محمدی - خرم‌آباد: دانشگاه علوم پزشکی لرستان، دانشکده داروسازی

1. دانشجوی داروسازی، کمیته تحقیقات دانشجویی، دانشگاه علوم پزشکی لرستان، خرم‌آباد، ایران
2. استادیار، گروه سم‌شناسی، دانشکده داروسازی، مرکز تحقیقات داروهای گیاهی رازی، دانشگاه علوم پزشکی لرستان، خرم‌آباد، ایران
3. استادیار، مرکز تحقیقات محیط کار، دانشگاه علوم پزشکی رفسنجان، رفسنجان، ایران
4. دانشیار، گروه بیوتکنولوژی دارویی، دانشکده داروسازی، مرکز تحقیقات هپاتیت، دانشگاه علوم پزشکی لرستان، خرم‌آباد، ایران
5. استادیار، گروه فارماکولوژی، دانشکده داروسازی، دانشگاه علوم پزشکی لرستان، خرم‌آباد، ایران

تاریخ دریافت: 1401/11/5 تاریخ ارجاع جهت اصلاحات: 1401/11/30 تاریخ تصویب: 1402/2/17

عوارض جانبی کم‌تری دارند (12). دارچین با نام علمی *Cinnamomum Zeylanicum* است. پودر پوست خشک شده آن به‌عنوان ماده معطره و چاشنی در تهیه انواع غذاها، شیرینی‌ها، کیک‌ها و دیگر خوردنی‌ها کاربرد دارد (13). دارچین حاوی سینامیک اسید، سینام آلدهید، سینامیل الکل، لینالول، سافرول، لیمونن، تانن، کومارین، فلاندرین، مانیتول و انواع فلاونوئیدها از جمله چالکون می‌باشد (14). این گیاه از نظر درمانی دارای اثرات آنتی اسپاسمودیک، ضد نفخ، ضد اسهال، آنتی‌باکتریال و ضد انگل است. هم‌چنین برای درمان بی‌اشتهایی، کولیک روده، اسهال اطفال، سرماخوردگی، آنفلونزا و به‌خصوص برای کولیک همراه با نفخ و اختلالات گوارشی همراه با تهوع مفید است (15). چالکون موجود در دارچین یک عامل کاهنده قندخون است و در کاهش بروز بیماری‌های قلبی عروقی و در کاهش لیپیدهای سرمی نقش دارد (16). دارچین یک ضد رادیکال آزاد بسیار قدرتمند می‌باشد (17). با توجه به مطالب ذکر شده و با در نظر گرفتن خواص مستند آنتی‌اکسیدانی دارچین فرض بر این است که دارچین می‌تواند کبد را در برابر اثرات سمی اکسیداتیو داروی ایزونیازید محافظت کند. بنابراین، مطالعه حاضر برای اولین بار جهت ارزیابی اثرات محافظتی عصاره دارچین بر سمیت کبدی ایزونیازید در موش صحرایی طراحی و اجرا شد.

## مواد و روش‌ها

مطالعه حاضر به روش تجربی در مرکز تحقیقات دانشگاه علوم پزشکی لرستان در سال 1401 انجام شد. در این مطالعه، تمام ملاحظات اخلاقی و پروتکل‌های کاروری حیوانات آزمایشگاهی توسط کمیته نظارت بر حقوق حیوانات آزمایشگاهی مرکز تحقیقات دانشگاه علوم پزشکی لرستان پس از تایید کمیته اخلاق دانشگاه علوم پزشکی لرستان (کد: IR.LUMS.REC.1401.038) انجام شد.

بروز می‌کند (2). استرس اکسیداتیو نقش اساسی را در صدمات بافت کبد در اثر داروها و سموم برعهده دارد. این در حالی است که آسیب‌های کبدی در اثر عوامل ویروسی و ایمنولوژیک به‌طور عمده از طریق فعال‌سازی مسیر آپوپتوزی مرگ سلول اتفاق می‌افتد (3). بیماری سل هم‌چنان به‌عنوان یک مسئله بهداشت عمومی در سراسر جهان مطرح می‌باشد به‌خصوص این که با شیوع بیماری، ایدز یکی از عوامل عمده منجر به فوت در مبتلایان بزرگسال می‌باشد (4). ایزونیازید که به‌عنوان یک داروی مؤثر به‌طور معمول برای درمان بیماری سل مورد استفاده قرار می‌گیرد، یک عامل توکسیک قوی برای کبد به‌شمار می‌رود (5،6). از آنجائی که کبد مکان اصلی سم‌زدایی داروی ضد سل ایزونیازید می‌باشد، بنابراین تجویز آن اختلالات متعدد متابولیک و مورفولوژیک را در کبد ایجاد می‌کند (7). این دارو توسط مکانیسم‌های متعددی باعث بروز هپاتیت می‌شود که با کاهش غلظت سرمی آلبومین و افزایش گلوبولین‌های سرمی بسته به شدت و مدت بیماری، مشخص می‌شود (8). نشان داده شده است که پراکسیداسیون لیپیدهای آندوزن اصلی‌ترین فاکتور در سیتوتوکسیسیته ایزونیازید می‌باشد. آسیب‌های اکسیداتیو ناشی ایزونیازید به تشکیل گونه‌های بسیار فعال اکسیژن که باعث پراکسیداسیون لیپیدی و تخریب و آسیب غشاهای لیپیدی می‌شوند، نسبت داده می‌شود (5،9). تغییر در مکانیسم‌های متعدد تدافعی سلول شامل اجزای آنزیماتیک و غیر آنزیماتیک (گلو تاتیون احیاء reduced glutathione) در هپاتوتوکسیسیته ناشی از ایزونیازید گزارش شده است (5،10). استفاده از گیاهان دارویی جهت درمان طیف وسیعی از بیماری‌ها، به سرعت در حال توسعه می‌باشد. توجه ویژه‌ای به اثرات محافظتی آنتی‌اکسیدان‌های با منشأ طبیعی در برابر مسمومیت‌های ناشی از عوامل شیمیایی شده است (11). داروهای شیمیایی همگی به نوعی دارای آثار و عوارض جانبی ناخواسته و غیر قابل کنترل هستند. درحالی که داروهای گیاهی در مقایسه با داروهای فارماکولوژیک

## روش عصاره‌گیری

برای عصاره‌گیری دارچین، بعد از مورد تایید قرار گرفتن گونه *cinnamomum zeylanicum* پوسته دارچین به قطعات ریز خرد و در سایه در دمای اتاق خشک شد و سپس پودر شد، هر گرم از این پودر به همراه 10ml الکل 50 درصد در دستگاه در دمای 50 درجه سانتی‌گراد و به مدت 5 ساعت سوکسله شد، به منظور حذف حلال، عصاره حاصل در دستگاه روتاری تحت عملیات تقطیر در خلاء در دمای 50-55 قرار گرفت. عصاره حاصل در ظرف شیشه‌ای تیره رنگ در یخچال نگهداری شد (13).

سنجش فاکتورهای بیوشیمیایی مورد بررسی نیز با استفاده از کیت‌های تجاری موجود (Nanjing Jiancheng Bioengineering Institute, Nanjing, China) انجام شد. برای انجام این مطالعه، تعداد 60 سر موش صحرائی نر نژاد ویستاربا وزن تقریبی  $200 \pm 20$  گرم، به‌طور تصادفی به 6 گروه 10 تایی به شرح زیر تقسیم شدند:

- 1) گروه کنترل سالم که فقط نرمال سالین دریافت کردند.
  - 2) گروه کنترل بیمار که فقط ایزونیازید (برای 14 روز متوالی  $300\text{mg/kg/day}$ ) دریافت می‌کنند.
  - 3) گروهی که ایزونیازید (برای 14 روز متوالی  $300\text{mg/kg/day}$ ) + عصاره دارچین (برای 14 روز متوالی  $50\text{ mg/kg/day}$ ) دریافت نمودند.
  - 4) گروهی که ایزونیازید (برای 14 روز متوالی  $300\text{mg/kg/day}$ ) + عصاره دارچین (برای 14 روز متوالی  $100\text{mg/kg/day}$ ) دریافت نمودند.
  - 5) گروهی که ایزونیازید (برای 14 روز متوالی  $300\text{mg/kg/day}$ ) + عصاره دارچین (برای 14 روز متوالی  $200\text{mg/kg/day}$ ) دریافت نمودند.
  - 6) گروه دریافت‌کننده‌ی بالاترین دوز عصاره دارچین (برای 14 روز متوالی  $200\text{ mg/kg/day}$ ) دریافت نمودند.
- شرایط تغذیه و نگهداری برای تمام گروه‌ها یکسان (به صورت 12 ساعت روشنایی و 12 ساعت تاریکی و دمای  $21 \pm 2$  درجه سانتی‌گراد) در نظر گرفته شد.

روش تجویز عصاره دارچین در این مطالعه با توجه به وزن حیوانات دوزهای لازم 50 و 100 و 200 میلی‌گرم به ازای هر کیلوگرم وزن بدن تهیه شد. از قرص‌های 300 میلی‌گرمی ایزونیازید با توجه به وزن حیوانات دوز لازم در نرمال سالین تهیه شد، نمونه‌ها (نرمال سالین، ایزونیازید و دوزهای مختلف عصاره دارچین) با سرنگ در حجم  $0/5$  میلی‌لیتر به مدت 14 روز به‌صورت گاوآژ، به تعداد دفعات یکبار در روز براساس دوزهایی که از مطالعات پیشین اقتباس می‌شوند، تجویز شد. لازم به ذکر است که عصاره هیدروالکلی یک ساعت قبل از تجویز داروی ایزونیازید گاوآژ شد (10، 18).

در پایان دوره آزمایش و 24 ساعت پس از آخرین گاوآژ، جهت اندازه‌گیری فاکتورهای بیوشیمیایی شامل: آلانین آمینو ترانسفراز (ALT; Alanine Aminotransferase)، آسپاراتات آمینو ترانسفراز (AST; Aspartate Amino Transferase)، بیلی‌روبین تام (TB; Total Bilirubin) و لاکتات دهیدروژناز (LDH; Lactate dehydrogenase)، نمونه خون ناشتا از ناحیه سینه و از سمت چپ بدن حیوان گرفته شد و سرم نمونه‌های خون با سانتریفیوژ (سرعت 2500 دور در دقیقه، به مدت 15 دقیقه در دمای 30 درجه سانتی‌گراد) جدا شد. برای تعیین وضعیت آنتی‌اکسیدانی کبد، همه موش‌ها همزمان با ایجاد دررفتگی در مهره گردن به راحتی کشته شدند. کبد موش‌ها سریعاً خارج و در نرمال سالین بسیار سرد شستشو داده شد، سپس هموژنات 10 درصد در  $1/15$  درصد کلرید پتاسیم هیه شد. هموژنات با سرعت 7000 دور در دقیقه و به مدت 10 دقیقه در دمای  $4$  درجه سانتی‌گراد سانتریفیوژ شد (19). از محلول رویی جهت سنجش میزان پراکسیداسیون لیپید از طریق اندازه‌گیری مقدار مالون دی آلدئید (Malondialdehyde) و هم‌چنین برای اندازه‌گیری گونه‌های فعال اکسیژن و ظرفیت آنتی‌اکسیدانی و میزان گلو‌تاتیون احیا استفاده شد. پراکسیداسیون چربی در کبد با روش رنگ سنجی به‌وسیله اندازه‌گیری TBARS (Thiobarbituric acid reactive substances) انجام شد. به‌طور خلاصه،  $0/1$  میلی‌لیتر

سانتریفیوژ (1 دقیقه، 10000g)، جذب نمونه‌ها با اسپکتروفوتومتر در طول موج 593 نانومتر ثبت شد (22). در پایان، یافته‌های حاصل از دستگاه اسپکتروفوتومتری در فرمول منحنی استاندارد گذاشته شد و با ظرفیت کل آنتی‌اکسیدانی (میکرومولار ویتامین C) محاسبه شد (22). برای آسیب‌شناسی بافتی کبد، نمونه از بافت کبد برداشته شد. نمونه‌ها در فرمالین بافری 10 درصد فیکس شدند، سپس برش‌هایی با ضخامت 5 میکرون و با روش رنگ‌آمیزی معمول هماتوکسیلین-اِوزین از بافت‌ها تهیه شد (20). برش‌ها با بزرگنمایی 100 و در 5 میدان میکروسکوپی، به‌طور تصادفی با میکروسکوپ نوری مدل نیکون (ECLIPSE E200، ساخت کشور ژاپن) بررسی شدند.

نحوه تجزیه و تحلیل اطلاعات و روش‌های آماری مورد استفاده تجزیه و تحلیل داده‌ها به‌وسیله آنالیز واریانس (ANOVA) یک‌طرفه و سپس تست مقایسه چند گانه Tukey انجام شد. در صورت نرمال نبودن داده‌ها در برخی آزمایشات، از تست‌های ناپارامتریک جهت سنجش‌های آماری استفاده شد. میزان  $P < 0/05$  به‌عنوان اختلاف معنی‌دار در نظر گرفته شد.

## یافته‌ها

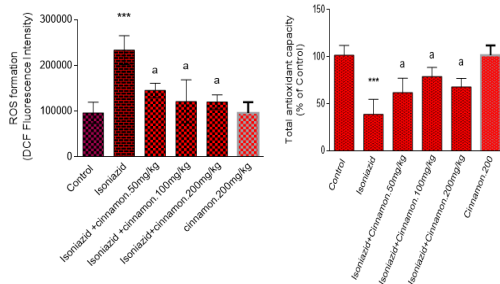
نتایج حاصل از بررسی بیومارکرهای بیوشیمیایی در این مطالعه نشان داد، در موش‌های گروه داروی سمی (دریافت‌کننده ایزونیازید)، سطوح سرمی آنزیم‌های آلانین آمینوترانسفراز (ALT)، آسپاراتات آمینوترانسفراز (AST) و لاکتات دهیدروژناز (LDH) در مقایسه با گروه شاهد، به‌طور معنی‌داری ( $P < 0/05$ ) افزایش یافت. در گروه درمان با عصاره دارچین سطوح افزایش یافته سرمی آنزیم‌های ALT، AST و LDH ناشی از ایزونیازید را به‌طور معنی‌داری کاهش داد ( $P < 0/05$ ) (نمودار شماره 1).

نتایج حاصل از بررسی شاخص‌های استرس اکسیداتیو در این مطالعه نشان داد، سطح پراکسیداسیون لیپیدی و

همژنات بافتی با 2 میلی‌لیتر معرف TCA-HCL (Trichloro acetic acid)-TBA (Thiobarbituric Acid) (37 درصد TBA، 0/25 مول HCL و 15 درصد TCA به نسبت 1:1:1) مخلوط شد و پس از 15 دقیقه قرارگیری در بن ماری جوش خنک شده و با سرعت 3500 دور در دقیقه به مدت 10 دقیقه در دمای اتاق سانتریفیوژ شد. شدت جذب محلول رویی شفاف در 535 نانومتر در مقابل بلانک اندازه‌گیری شد (20). اندازه‌گیری میزان تولید گونه‌های فعال اکسیژن (ROS) در این مطالعه به شرح زیر می‌باشد، 500 میلی‌گرم از بافت کبد به 5 میلی‌لیتر بافر خنک تریس-هیدروکلراید اضافه شد و سپس با دستگاه هموژنایزر هموژن شد. 100 میکرولیتر از مخلوط هموژن به 1 میلی‌لیتر بافر خنک تریس-هیدروکلراید (40 میلی‌مولار، pH=7/4) و 2، 7-دی کلرو فلورسین دی استات اضافه شد. نمونه‌ها، به مدت 15 دقیقه در دمای 37 درجه و در تاریکی انکوبه شدند. در نهایت شدت فلوروسانس نمونه‌ها در طول موج تحریک 485 نانومتر و نشر 525 نانومتر با استفاده از دستگاه فلوریمتر اندازه‌گیری شد (20). برای اندازه‌گیری GSH در بافت کبد ابتدا 0/5 میلی‌لیتر از مخلوط کبد هموژن شده را با سمپلر برداشته و به محیطی که از قبل آماده کرده‌ایم و حاوی 4 میلی‌لیتر آب مقطر و 1 میلی‌لیتر TCA 50 درصد می‌باشد اضافه کرده، سپس مخلوط به‌دست آمده در دور 3000 و به مدت 15 دقیقه سانتریفیوژ شد. 2 میلی‌لیتر از مایع رویی برداشته شد و با 4 میلی‌لیتر از بافر تریس 0/4 مولار و 0/1 میلی‌لیتر DTNB 0/01 مولار مخلوط شد، خوب تکان داده شد و در طی 5 دقیقه جذب آن در 412 نانومتر خوانده شد (21). روش اندازه‌گیری ظرفیت کل آنتی‌اکسیدانی (FRAP)، 100 میکرولیتر از مخلوط هموژن بافت کبد به 3 میلی‌لیتر از محلول FRAP (حاوی، 2/5 میلی‌لیتر بافر استات (pH=3; 300mM)، 0/25 میلی‌لیتر محلول کلرید آهن (20mM) و 0/25 میلی‌لیتر محلول TPTZ افزوده و در دمای اتاق به مدت 5 دقیقه انکوبه شد. پس از

داده‌ها به عنوان Mean±SEM برای ده حیوان در هر گروه نمایش داده شده است. \*\*\* نشان دهنده افزایش معنی‌دار در مقایسه با گروه کنترل (Vehicle-treated) است (P<0/05).

a: بیانگر کاهش معنی‌دار در مقایسه با گروهی است که تنها ایزونیاژید را دریافت کرده‌اند (P<0/05).  
ns: بیانگر عدم تفاوت معنی‌دار بین گروه‌ها می‌باشد (P<0/05).



نمودار شماره 2: نتایج حاصل از بررسی شاخص‌های استرس اکسیداتیو در مطالعه حاضر می‌باشد.

داده‌ها به عنوان Mean±SEM برای ده حیوان در هر گروه نمایش داده شده است. \*\*\* نشان دهنده افزایش معنی‌دار در مقایسه با گروه کنترل (Vehicle-treated) است (P<0/05).

a: بیانگر کاهش معنی‌دار در مقایسه با گروهی است که تنها ایزونیاژید را دریافت کرده‌اند (P<0/05).

جدول شماره 1: بررسی میزان لیپید پراکسیداسیون و سطح گلوکوتاتیون بافت کبد در گروه‌های مختلف مورد مطالعه و بررسی تاثیر تجویز عصاره دارچین بر آن.

گروه	میزان لیپید پراکسیداسیون	سطح گلوکوتاتیون
کنترل	8/19±68/35	1/3 1±18
ایزونیاژید	4/87*** 19±42	*1/63 8±25
ایزونیاژید + عصاره دارچین 50 mg/kg	*6/29 33±77	*1/61 3±68
ایزونیاژید + عصاره دارچین 100 mg/kg	*4/51 41±43	*1/4 3±85
ایزونیاژید + عصاره دارچین 200 mg/kg	*4/21 46±25	*1/8 3±09
عصاره دارچین 200 mg/kg	5/11 79±19	1/9 1±13

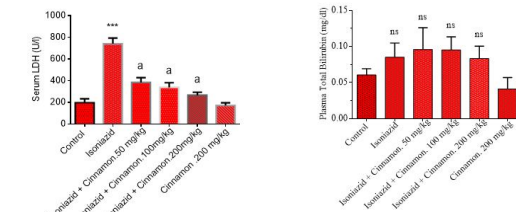
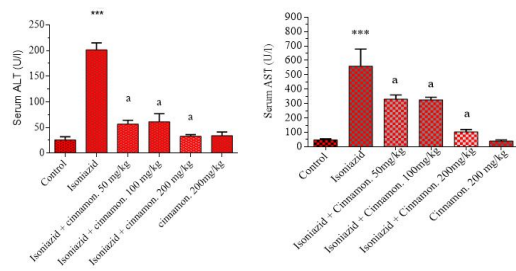
داده‌ها به عنوان Mean±SEM برای ده حیوان در هر گروه نمایش داده شده است. \*\*\* نشان دهنده افزایش معنی‌دار در مقایسه با گروه کنترل (Vehicle-treated) است (P<0/05).

a و #: بیانگر کاهش معنی‌دار در مقایسه با گروهی است که تنها ایزونیاژید را دریافت کرده‌اند (P<0/05).

جدول شماره 2: آسیب هیستوپاتولوژیک بافت کبد در حیوانات دریافت کننده داروی ایزونیاژید و تاثیر عصاره دارچین

گروه	نکروز	التهاب	تکثیر	مرحله
کنترل	-	-	-	نرمال
ایزونیاژید	+++	+++	++	4
ایزونیاژید + عصاره دارچین 50 mg/kg	+	+	-	3
ایزونیاژید + عصاره دارچین 100 mg/kg	-	+	+	2
ایزونیاژید + عصاره دارچین 200 mg/kg	-	+	+	1

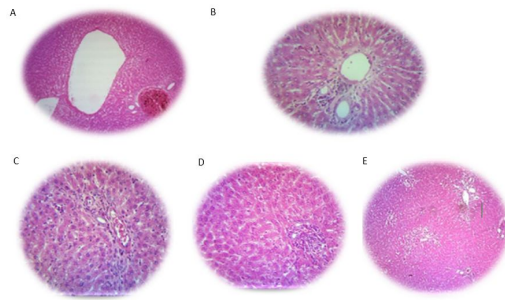
گونه‌های فعال اکسیژن (ROS) در حیوانات دریافت کننده ایزونیاژید بالاتر از گروه کنترل است. استفاده از عصاره دارچین باعث تخفیف پراکسیداسیون لیپیدی و گونه‌های فعال اکسیژن (ROS) در گروه‌های مختلف مورد مطالعه شد (نمودار شماره 2، جدول شماره 1). سطح گلوکوتاتیون احیا و میزان ظرفیت آنتی‌اکسیدانی در بافت کبد نیز مورد سنجش قرار گرفت (نمودار شماره 2، جدول شماره 1). مشاهده شد که سطح گلوکوتاتیون و میزان ظرفیت آنتی‌اکسیدانی کبد در گروهی که در معرض داروی ایزونیاژید قرار می‌گیرند به پایین‌ترین سطح خود می‌رسد (نمودار شماره 2، جدول شماره 1). استفاده از عصاره دارچین باعث جلوگیری از تخلیه‌ی گلوکوتاتیون در گروه‌های مختلف مورد مطالعه شد (جدول شماره 1). تغییرات هیستوپاتولوژیک بافت کبد حیوانات مورد آزمایش در جدول شماره 2 نمایش داده شده است. هنگامی که داروی ایزونیاژید به حیوانات تجویز می‌شود، تغییرات بافت کبد به صورت نکروز، احتقان سینوزوئیدی و التهاب مجاری پورت در بافت کبد بروز می‌کند (جدول شماره 2). در گروه‌های دریافت کننده عصاره دارچین با دوزهای مختلف آسیب‌های بافتی ناشی از تجویز ایزونیاژید کاهش یافت (جدول شماره 2 تصویر شماره 1).



نمودار شماره 1: نتایج حاصل از بررسی بیومارکرها بیوشیمیایی در مطالعه حاضر می‌باشد.

ایزونیازید افزایش معنی داری در میزان پراکسیداسیون لیپیدی مشاهده شد که این خود در راستای کاهش معنی دار آنزیم های آنتی اکسیدانی است.

در این مطالعه به نظر می رسد که رادیکال های آزاد حاصل از واکنش متابولیت های ایزونیازید با اکسیژن یا واکنش رادیکال های سوپراکسید با پراکسید هیدروژن باعث پراکسیداسیون لیپیدهای غشایی و هم چنین اسیدهای چرب غیر اشباع داخل سیتوپلاسمی گردیده است که منجر به تشکیل پراکسیدهای لیپیدی از جمله مالون دی آلدئید و از بین رفتن تمامیت غشاء سلول و در نهایت آسیب به کبد شده است. افزایش میزان مالون دی آلدئید در موش های تیمار شده با ایزونیازید، نشان دهنده افزایش واکنش های پراکسیداسیونی است که به ضعف مکانیسم های تدافعی آنتی اکسیدانی نیز منجر شده و بدین ترتیب ممانعت از تولید مفرط رادیکال های آزاد هم مقدور نخواهد بود. به عبارتی دیگر افزایش میزان مالون دی آلدئید در کبد در اثر ایزونیازید حاکی از افزایش پراکسیداسیون لیپیدی است که منجر به آسیب بافت کبد و هم چنین ناتوانی مکانیسم تدافعی آنتی اکسیدانی در ممانعت از تشکیل بی رویه رادیکال های آزاد می شود که همسو با مطالعه Celik و همکارانش در سال 2020 می باشد (28). در این مطالعه، تجویز ایزونیازید منجر به افزایش معنی دار سطوح سرمی آنزیم های AST, ALT, LDH و بیلی روبین تام در مقایسه با گروه شاهد سالم شد. نتایج بررسی حاضر از این لحاظ با یافته های سایر محققین هم خوانی دارد (28, 29). در این مطالعه، عصاره دارچین تاثیر بسیار خوبی را بر تغییرات آنزیم های شاخص کبدی ناشی از ایزونیازید، از لحاظ برگشت به اندازه طبیعی نشان داد که از این لحاظ با نتایج بررسی Hussain و همکاران در سال 2020 و Abdel در سال 2020 و هم چنین Linillos در سال 2023 که همگی بر روی اثرات آنتی اکسیدانی دارچین بر کاهش مارکرهای استرس اکسیداتیو پرداخته بودند هم خوانی دارد (30-32). که نشان از قابلیت بالای



تصویر شماره 1: تغییرات هیستوپاتولوژیک کبد در حیوانات تحت درمان با عصاره دارچین  
A: کنترل. B: ایزونیازید (300mg/kg/day). C: گروه دریافت کننده ایزونیازید + عصاره دارچین (50mg/kg/day). D: گروه دریافت کننده ایزونیازید + عصاره دارچین (100mg/kg/day). E: گروه دریافت کننده ایزونیازید + عصاره دارچین (200mg/kg/day).

## بحث

در این مطالعه، تزریق داخل صفاقی ایزونیازید به میزان 300mg/kg در مدت 14 روز باعث آسیب شدید کبد شد به طوری که افزایش قابل توجه میزان مالون دی آلدئید و کاهش میزان گلو تاتیون و افزایش بیومارکرهای بیوشیمیایی را دریافت کبد به همراه داشت. نتایج بررسی حاضر از این لحاظ با یافته های Yang و همکارانش در سال 2022، Bedir و همکاران در سال 2021 و Bharti و همکاران در سال 2018 همخوانی دارد (23-25). ایزونیازید یک القاء کننده قوی سیستم سیتوکروم P450 است که تولید متابولیت های سمی داروها و اتصال کووالان آن ها به ماکرومولکول های کبدی را سبب می شود (26). به عبارتی دیگر، بیوترانسفورماسیون ایزونیازید به متابولیت های فعال که قادر به اتصال به ماکرومولکول های سلول های کبدی هستند، منجر به آسیب کبد می شود (10).

مطالعات نشان داده است که استرس اکسیداتیو مکانیسم اصلی ایزونیازید در ایجاد اثرات توکسیک در کبد موش های صحرایی است (19, 20, 27). یافته های مطالعه حاضر الگوی فوق را مورد تأیید قرار می دهد به طوری که، در بافت کبد موش های گروه دریافت کننده

گلوکاتون پراکسیداز در موش‌های صحرایی شد که این خود به دلیل تشکیل فراوان آنیون‌های سوپراکسید، یا القا استرس اکسیداتیو می‌باشد (36،35) نتایج حاصل مطالعات فوق با نتایج مطالعه حاضر هم‌خوانی داشت. از آن‌جا که در مطالعات گذشته نشان داده شد که عصاره دارچین دارای خواص آنتی‌اکسیدانی قوی می‌باشد (38،37). که در مطالعه حاضر نیز دارچین از طریق افزایش توان آنتی‌اکسیدانی منجر به بهبود آسیب‌های کبدی ناشی از مصرف ایزونیازید شد. در مجموع، نتایج به‌دست آمده نقش محافظتی عصاره دارچین بر سمیت کبدی ایزونیازید را تصدیق می‌کند. بنابراین می‌توان پس از مطالعات کارآزمایی‌های بالینی تصادفی، عصاره دارچین را در انسان‌هایی که داروی ایزونیازید مصرف می‌کنند، جهت پیشگیری از آسیب‌های جبران‌ناپذیر کبد مورد استفاده قرار داد. ولی شناخت دقیق ماده یا مواد موثر اصلی این عصاره، تعیین دقیق مکان و مکانیسم یا مکانیسم‌های مؤثر در عملکرد فارماکولوژیکی آن، نیاز به مطالعات آتی دارد.

### سپاسگزاری

این مقاله با مساعدت مدیریت آموزش و پژوهش دانشگاه علوم پزشکی لرستان انجام شده است، بنابراین از ایشان کمال قدر دانی و تشکر می‌شود.

### References

1. Loomba R, Friedman SL, Shulman GI. Mechanisms and disease consequences of nonalcoholic fatty liver disease. *Cell* 2021; 184(10): 2537-2564.
2. Lee WM. Acute liver failure. *N Engl J Med* 1993; 329(25): 1862-1872.
3. Wang Y, Chen Q, Shi C, Jiao F, Gong Z. Mechanism of glycyrrhizin on ferroptosis during acute liver failure by inhibiting oxidative stress. *Mol Med Rep* 2019; 20(5): 4081-4090.
4. Pepperell CS. Evolution of Tuberculosis Pathogenesis. *Annu Rev Microbiol* 2022; 76: 661-680.
5. Anwer T, Alruwaili MN, Alshahrani S, Alqahtani SS, Jali A, Ahmed RA, et al. Hepatoprotective potential of diosmin against hepatotoxic effect of isoniazid and rifampin in wistar rats. *Hum Exp Toxicol* 2023; 42: 09603271221149199.
6. Tseng S-Y, Huang Y-S, Chang T-E, Perng C-L, Huang Y-H. Hepatotoxicity, efficacy

آنتی‌اکسیدانی دارچین در کاهش بیومارکرهای استرس اکسیداتیو در مطالعات دیگر دارد. به‌طور کلی در ارزیابی آسیب کبد سنجش سطوح آنزیم‌هایی نظیر AST، ALT و ALP به‌طور وسیع مورد استفاده قرار می‌گیرد (33). وقوع نکروز یا آسیب غشاء سلول باعث رها شدن این آنزیم‌ها به گردش خون می‌شود (33). بنابراین سطوح افزایش یافته آنزیم‌های سرمی فوق حاکی از نشت سلولی بوده و نشانگر آسیب ساختار و اختلال عملکرد غشاهای سلولی در کبد می‌باشد (34). از سوی دیگر بازگشت سطوح افزایش یافته آنزیم‌های سرمی به حالت طبیعی توسط عصاره دارچین، در مطالعه حاضر مشاهده شد. که این امر قابلیت بالای عصاره دارچین متعاقب آسیب کبدی در اثر ایزونیازید، با ممانعت از نشت آنزیم‌های داخل سلولی به دلیل ابقاء تمامیت و پایداری سلامت غشاء سلول و یا نوزایش سلول‌های آسیب دیده کبد می‌باشد. در مطالعه Buabeid و همکاران، که به بررسی سمیت کبدی ناشی از ایزونیازید پرداخته بودند، به این نتیجه رسیدند که افزایش شدید آمینوترانسفرازهای کبدی در بیماران دریافت‌کننده ایزونیازید، رخ داده بود (35). علاوه بر این در مطالعاتی که توسط Cheng و Nwido انجام شد نشان داد که ایزونیازید باعث افزایش آمینوترانسفرازهای کبدی و کاهش فعالیت آنزیم‌های آنتی‌اکسیدانی از جمله سوپراکسید دیسموتاز، کاتالاز و



- and completion rate between 3 months of isoniazid plus rifapentine and 9 months of isoniazid in treating latent tuberculosis infection: A systematic review and meta-analysis. *J Chin Med Assoc* 2021; 84(11): 993-1000.
7. Cybulski DJ, White BK. Fatal isoniazid hepatotoxicity in the deployed environment. *Mil Med* 2021; 186(5-6): 619-622.
  8. Franchin TB, Oliveira JAd, Candido CD, Martins EdS, Padilha EC, Campos MLd, et al. Pharmacokinetics of isoniazid in Wistar rats exposed to ethanol. *Braz J Pharm Sci* 2023; 58.
  9. Patel S, Chaturvedi A, Dubey N, Shrivastava A, Ganeshpurkar A. Ascorbic acid ameliorates isoniazid-rifampicin-induced hepatocellular damage in rats. *iLIVER* 2022; 1(1): 72-77.
  10. Qiao P, Zhang Y, Yang Y, Meng R, Xu Z, Jiang X, et al. Oral isoniazid causes oxidative stress, oocyte deterioration and infertility in mice. *Toxicology* 2021; 455: 152749.
  11. Adegbola P, Aderibigbe I, Hammed W, Omotayo T. Antioxidant and anti-inflammatory medicinal plants have potential role in the treatment of cardiovascular disease: a review. *Am J Cardiovasc Dis* 2017; 7(2): 19-32.
  12. Wang W, Zhou H, Liu L. Side effects of methotrexate therapy for rheumatoid arthritis: A systematic review. *Eur J Med Chem* 2018; 158: 502-516.
  13. Parihar AK, Kulshrestha KM, Sahu U, Karbhal K, Inchulkar S, Shah K, et al. Quality control of Dalchini (*Cinnamomum zeylanicum*): a review. *Adv Trad Med* 2021; 23(15): 1-10.
  14. Gruenwald J, Freder J, Armbruester N. Cinnamon and health. *Crit Rev Food Sci Nutr* 2010; 50(9): 822-834.
  15. Azizi Z, Choopani S, Majlessi N. Therapeutic effects of *Cinnamomum zeylanicum* aqueous extract on cognitive deficits in a rat model of Alzheimer's disease. *Ir J Physiol Pharmacol* 2021; 5: 53-61.
  16. Goyal M, Kaur H, Bhandari M, Rizvanov AA, Khaiboullina SF, Baranwal M. Antioxidant and immune effects of water soluble polysaccharides isolated from *Cinnamomum verum* bark. *Bio Nano Science* 2018; 8: 935-940.
  17. Sontakke M, Syed H, Salve R, Shinde E. Studies on antioxidant activity and characterization of essential oil extracted from *Cinnamomum zeylanicum* Bark. *Pharms Innov J* 2019; 8(3): 137-140.
  18. Ghasemian Yadegari J, Heidari G, Adineh A, Ghanadi K, Ghaffarian Bahraman A, Mohammadian M, et al. Investigating the protective effects of cinnamon bark hydroalcoholic extract on the inhibition of liver damage induced by rifampin in male Wistar rats. *Yafteh* 2022; 24(3): 59-71.
  19. Ommati MM, Farshad O, Ghanbarinejad V, Mohammadi HR, Khadijeh M, Negar A, et al. The nephroprotective role of carnosine against ifosfamide-induced renal injury and electrolytes imbalance is mediated via the regulation of mitochondrial function and alleviation of oxidative stress. *Drug Res (Stuttg)* 2020; 70(01): 49-56.
  20. Mohammadi H, Sayad A, Mohammadi M, Niknahad H, Heidari R. N-acetyl cysteine treatment preserves mitochondrial indices of functionality in the brain of hyperammonemic mice. *Clin Exp Hepatol* 2020; 6(2): 106-115.
  21. Ommati MM, Mohammadi H, Mousavi K, Azarpira N, Farshad O, Dehghani R, et al. Metformin alleviates cholestasis-associated nephropathy through regulating oxidative stress and mitochondrial function. *Liver Res* 2021; 5(3): 171-180.

22. Mousavi K, Niknahad H, Ghalamfarsa A, Mohammadi H, Azarpira N, Ommati MM, et al. Taurine mitigates cirrhosis-associated heart injury through mitochondrial-dependent and antioxidative mechanisms. *Clin Exp Hepatol* 2020; 6(3): 207-219.
23. Yang J, Li G, Bao X, Suo Y, Xu H, Deng Y, et al. Hepatoprotective Effects of Phloridzin against Isoniazid-Rifampicin Induced Liver Injury by Regulating CYP450 and Nrf2/HO-1 Pathway in Mice. *Chem Pharm Bull (Tokyo)* 2022; 70(11): 805-811.
24. Bedir F, Kocaturk H, Turangezli O, Sener E, Akyuz S, Ozgeris F, et al. The protective effect of lycopene against oxidative kidney damage associated with combined use of isoniazid and rifampicin in rats. *Braz J Med Biol Res* 2021; 54(8): e10660.
25. Bharti U, Kumar NR, Kaur J. Bee pollen attenuates rifampicin and isoniazid in combination induced oxidative stress in testis of SD rats. *Res J Pharm Technol* 2018; 11(3): 1159-1163.
26. Mohan MSG, Ramakrishnan T, Mani V, Achary A. Protective effect of crude sulphated polysaccharide from *turbinaria ornata* on isoniazid rifampicin induced hepatotoxicity and oxidative stress in the liver, kidney and brain of adult swiss albino rats. *Indian Biochem Biophys* 2018; 55: 237-244.
27. Wang J, Luo W, Li B, Lv J, Ke X, Ge D, et al. *Sagittaria sagittifolia* polysaccharide protects against isoniazid-and rifampicin-induced hepatic injury via activation of nuclear factor E2-related factor 2 signaling in mice. *J Ethnopharmacol* 2018; 227: 237-245.
28. Çelik H, Kucukler S, Çomaklı S, Caglayan C, Özdemir S, Yardım A, et al. Neuroprotective effect of chrysin on isoniazid-induced neurotoxicity via suppression of oxidative stress, inflammation and apoptosis in rats. *Neurotoxicology* 2020; 81: 197-208.
29. Multazam E, Renovaldi D, Safitri Y. Antihepatotoxic activity of ethanol extract of *Ocimum americanum* L. on isoniazid-induced hepatotoxicity mice. 1<sup>th</sup> ed. *Medical Technology and Environmental Health: CRC Press*; 2020. p. 73-78.
30. Linillos-Pradillo B, Rancan L, Paredes SD, Schlumpf M, Lichtensteiger W, Vara E, et al. Low Dose of BPA Induces Liver Injury through Oxidative Stress, Inflammation and Apoptosis in Long-Evans Lactating Rats and Its Perinatal Effect on Female PND6 Offspring. *Int J Mol Sci* 2023; 24(5): 4585.
31. Hussain S, Ashafaq M, Alshahrani S, Siddiqui R, Ahmed RA, Khuwaja G, et al. Cinnamon oil against acetaminophen-induced acute liver toxicity by attenuating inflammation, oxidative stress and apoptosis. *Toxicol Rep* 2020; 7: 1296-1304.
32. Abd El Fadil H, Moustafa A, Khalifa H, Hossam A, Behairy A. Cinnamon Extract Ameliorates Liver Damage And Oxidative Stress Induced By Paracetamol In Male Rats. *Damanhour Journal of Veterinary Sciences* 2020; 3(2): 14-20.
33. Mekonnen AT, Wondmeh TG. Evaluation of liver function tests to identify hepatotoxicity among acute lymphoblastic leukemia patients who are receiving chemotherapy induction. *Sci Rep* 2022; 12(1): 13215.
34. Al Danaf L, Kamareddine MH, Fayad E, Hussain A, Farhat S. Correlation between Fibroscan and laboratory tests in non-alcoholic fatty liver disease/non-alcoholic steatohepatitis patients for assessing liver fibrosis. *World J Hepatol* 2022; 14(4): 744-753.
35. Buabeid M, Arafa E-S, Rani T, Ahmad F, Ahmed H, Hassan W, et al. Effects of *Solanum*

- lycopersicum L.(tomato) against isoniazid and rifampicin induced hepatotoxicity in wistar albino rats. Braz J Biol 2022; 84: e254552.
36. Nwidu LL, Oboma YI. Telfairia occidentalis (Cucurbitaceae) pulp extract mitigates rifampicin-isoniazid-induced hepatotoxicity in an in vivo rat model of oxidative stress. J Integr Med 2019; 17(1): 46-56.
37. Ashfaq MH, Siddique A, Shahid S. Antioxidant activity of cinnamon zeylanicum: (A review). Asian J Pharm Res 2021; 11(2): 106-116.
38. Muhammad DRA, Gonzalez CG, Sedaghat Doost A, Van de Walle D, Van der Meeren P, Dewettinck K. Improvement of antioxidant activity and physical stability of chocolate beverage using colloidal cinnamon nanoparticles. Food Bioproc Tech 2019; 12(6): 976-989.