

## تأثیر عصاره هیدرو اتانولی صمغ درخت زردآلو بر روند بهبود زخم پوستی در موش صحرایی

کریم جوادآبادی<sup>۱</sup>، مهرانگیز صدوقی<sup>۲</sup>، مجید طوافی<sup>۳</sup>، محمدرضا غلامی<sup>۴\*</sup>

۱- کارشناس ارشد، گروه زیست‌شناسی، دانشکده علوم زیستی، دانشگاه آزاد اسلامی واحد تهران شمال، تهران، ایران.

۲- استادیار، گروه زیست‌شناسی، دانشکده علوم زیستی، دانشگاه آزاد اسلامی واحد تهران شمال، تهران، ایران.

۳- استاد، گروه علوم تشریحی، دانشکده پزشکی، دانشگاه علوم پزشکی لرستان، خرم‌آباد، ایران.

۴- دانشیار، گروه علوم تشریحی، دانشکده پزشکی، دانشگاه علوم پزشکی کرمانشاه، کرمانشاه، ایران.

یافته / دوره هجدهم / شماره ۴ / زمستان ۹۵ / مسلسل ۷۰

### چکیده

دریافت مقاله: ۹۵/۹/۱۷ پذیرش مقاله: ۹۵/۱۱/۱۳

مقدمه: صمغ، در بهبود زخم در برخی بیماری‌ها و اختلالات مزمن یک چالش درمانی محسوب می‌شود. به لحاظ اثرات ضدالتهاب و ترمیمی عصاره هیدرو اتانولی صمغ درخت زردآلو، این عصاره در ترمیم زخم پوستی در موش صحرایی بررسی شد.

مواد و روش‌ها: ۲۸ موش بزرگ نر نژاد ویستار به ۴ گروه تقسیم شدند. گروه اول: نرمال، گروه دوم: کنترل داری زخم بدون درمان، گروه سوم: دارای زخم درمان با وازلین و گروه چهارم: داری زخم درمان با عصاره صمغ درخت زردآلو. زخمی به ابعاد ۲۸۰ میلی‌متر بر پشت موش‌ها در گروه‌های ۲، ۳ و ۴ ایجاد شد. در گروه ۳ و ۴ به مدت ۲۱ روز درمان ادامه یافت. تجویز داروها به صورت روزانه و به مقدار نیم گرم بر روی زخم به کار رفت. اندازه‌گیری یک روز در میان اندازه زخم‌ها با آنالیز تصاویر دیجیتال به مدت ۲۱ روز انجام گرفت. نمونه‌گیری از پوست تمام حیوانات در روز ۲۱ انجام و نمونه در فرمالین فیکس شدند. برش‌ها به ضخامت ۵ میکرون تهیه و با همتوکسیلین-انوزین رنگ‌آمیزی شدند. برش‌های بافتی مورد بررسی کیفی و کمی برای بررسی قطر پوشش، میزان رشته‌های کلاژن، عروق و سلول‌های آماسی مطالعه شدند. داده‌های نرمال، با استفاده از آزمون توکی و داده‌های با توزیع غیر نرمال با آزمون من ویتنی بین گروه‌ها مقایسه شدند.

یافته‌ها: استفاده از صمغ درخت زردآلو، باعث کاهش عروق خونی از هفته دوم به بعد، کاهش سلول‌های آماسی و افزایش رشته‌های کلاژن و در نهایت اپیتلیزاسیون بافت شد.

بحث و نتیجه‌گیری: استفاده از عصاره صمغ درخت زردآلو می‌تواند ترمیم زخم را سریع‌تر بهبود بخشد.

واژه‌های کلیدی: صمغ درخت زردآلو، بهبود زخم، موش صحرایی.

\*آدرس مکاتبه: کرمانشاه، دانشگاه علوم پزشکی کرمانشاه، دانشکده پزشکی، گروه علوم تشریحی.

پست الکترونیک: rezagholami57@gmail.com

## مقدمه

زخم، به از هم گسیختگی ساختمان ممتد بدنی، در نتیجه آسیب حاصله از عوامل فیزیکی، شیمیایی و زیست شناختی اطلاق می‌شود (۱). ترمیم زخم، فرآیند پاتوفیزیولوژی پیچیده‌ای است که خود شامل چندین واکنش سلولی و بیوشیمیایی نظیر التهاب، ساخت عروق و رسوب کلاژن است (۲). زخم در واقع فقدان یا ازهم‌گسیختگی سلول‌ها از نظر آناتومی و عملکردی است. ترمیم زخم، یک فرآیند بیولوژیکی بوده که با تروما شروع می‌شود و با شکل‌گیری اسکار به پایان می‌رسد و شامل یک‌سری تداخل‌های پیچیده بین سلول‌های مختلف، سایتوکاین‌ها و ماتریکس خارج سلول است (۳،۴). در حال حاضر در ایران برای درمان جراحات‌ها از محلول‌های ضد عفونی‌کننده نظیر بتادین اسید استیک، شستشو با سرم فیزیولوژیک، پمادهای آنتی‌بیوتیک و هیدروکورتیزون استفاده می‌شود (۴،۵). داروهای ضدالتهاب، به‌خصوص از نوع غیر استروئیدها پرمصرف‌ترین داروهای بعد از جراحی به‌منظور کاهش درد و التهاب و بهتر نمودن وضعیت عمومی بیمار در جهت تسریع بهبودی است (۵). زخم‌هایی که به دقت بخیه شده باشند، حدود ۷۰ درصد از استحکام پوست سالم را به دست می‌آورند که بیشتر به علت قرار دادن بخیه‌ها است. وقتی که بخیه‌ها برداشته می‌شوند معمولاً پس از یک هفته، استحکام زخم حدود ۱۰ درصد پوست سالم است. عفونت به‌تنهایی مهم‌ترین عامل تأخیر در التیام است. کمبود پروتئین و به‌خصوص کمبود ویتامین C تولید کلاژن و التیام زخم را به تأخیر می‌اندازد (۱).

زردآلو در انگلیسی به آن Apricot می‌گویند. نام علمی آن *Prunus armeniaca*، خانواده آن *Rosa* و خاستگاه آن احتمالاً ارمنستان است. این میوه سرشار از ویتامین‌های A، C و آهن است. مواد مغذی موجود در زردآلو، از چشم‌ها و قلب محافظت می‌کند و از فیبر موجود در آن علیه بیماری‌ها استفاده می‌شود. زردآلو، منبع غنی بتاکاروتن (پیش ساز ویتامین A) است. زردآلوهایی که رنگ

نارنجی تیره دارند، حاوی بتاکاروتن بیشتری هستند. مواد غذایی حاوی بتاکاروتن باعث کاهش خطر بروز بیماری‌های قلبی، سکتته، آب مروارید و بعضی سرطان‌ها می‌شوند (۶). صمغ به‌وسیله آلودگی‌های بی‌نظیر، حمله حشرات، آسیب‌های ماشینی و شیمیایی، استرس‌های آبی و دیگر عوامل محرک تنش‌زای محیطی در برخی گونه‌های گیاهان لقاء می‌شود. اتیلن، یک فاکتور اصلی مسئول برای لقاء صمغ به شمار می‌آید (۷). هدف از این مطالعه، بررسی تأثیر عصاره هیدرو اتانولی صمغ درخت زردآلو بر روند بهبود زخم پوستی در موش صحرایی است.

## مواد و روش‌ها

در این پژوهش از ۲۸ موش صحرایی نر از نژاد ویستار، به وزن ۲۰۰-۳۰۰ گرم استفاده شد. موش‌ها از دانشگاه علوم پزشکی جندی شاپور اهواز خریداری شده و در دمای ۲۰ تا ۲۴ درجه سانتی‌گراد و دسترسی آزادانه به آب و غذا نگهداری و سپس به چهار گروه تقسیم شدند.

۱- گروه نرمال بدون زخم.

۲- گروه کنترل مثبت، دارای زخم، بدون درمان.

۳- گروه درمان با وازلین.

۴- گروه درمان با عصاره هیدرو اتانولی صمغ درخت زردآلو، روزانه نیم گرم.

در گروه‌های درمانی ۳ و ۴ دارو تا درمان کامل روزانه استفاده شد. صمغ درخت زردآلو در استان لرستان تهیه و آماده گردید. نمونه مورد مطالعه بعد از حذف مواد زائدی که در داخل صمغ وجود داشت، آماده مراحل بعدی کار شد؛ عصاره‌گیری به شیوه خیساندن (maceration) ایجاد شد. صمغ درخت زردآلو پس از خشک شدن، دور از نور مستقیم خورشید، توسط آسیاب مکانیکی به پودر تبدیل شد. ۵۰ گرم صمغ درخت زردآلو را با ۵۰۰ میلی‌لیتر اتانول ۹۶ درصد در ظرف ریخته و به مدت ۴۸ ساعت بر روی تکان دهنده (شیکر) قرار داده شد (۸). موش‌ها با تزریق ۵۰ mg/kg کتامین و ۵ mg/kg زیلازین بی‌هوش شدند و سپس موهای

### 100x مساحت زخم روز شانزدهم - مساحت زخم روز اولیه مساحت زخم روز اولیه

در مطالعه میکروسکوپی برای مقایسه گروه‌ها با یکدیگر از آزمون توکی و آزمون من‌ویتنی استفاده شد. لام‌های تهیه شده در زیر میکروسکوپ نوری مورد مطالعه کیفی قرار داده شد و متغیرهای بافتی در گروه‌های مختلف مورد مطالعه قرار گرفت.

#### یافته‌ها

در بررسی متغیرهای بافتی یعنی ضخامت اپیدرم، میزان رشته‌های کلاژن، مقدار سلول‌های آماسی و عروق از واژه‌های کم، متوسط و زیاد استفاده شد. میزان درصد این متغیرهای بافتی مورد مطالعه قرار گرفت. با توجه به بررسی‌های انجام شده، در هفته اول میزان سلول‌های آماسی و عروق زیاد مشاهده شده است. اما درصد رشته‌های کلاژن و پوشش اپیدرم کمتر می‌باشد. در هفته دوم میزان سلول‌های آماسی و عروق کمتر قابل مشاهده است، اما پوشش اپیدرم و رشته‌های کلاژن رشد بیشتری را نشان می‌دهند. در طی هفته سوم میزان رشته‌های کلاژن و پوشش اپیدرم بیشتر قابل مشاهده است، به طوری که نسبت به دو هفته قبل نیز بیشتر است همچنین نسبت سلول‌های آماسی و عروق خیلی کمتر از دو هفته قبل است.

پشت گردن حیوان تراشیده و به کمک شابلون دایره‌ای روی پوست رسم کرده و سپس به کمک قیچی و پنس زخمی مدور به وسعت ۲۸۰ میلی‌متر مربع ایجاد شد. عمق زخم، شامل هیپودرم و درم بوده و روز عمل جراحی روز صفر محسوب شد (۹). بعد از ایجاد زخم و انجام عمل پانسمان بر روی آن، عصاره‌های آماده شده را، به فاصله یک روز در میان، در ساعات مشخص از روز، بر روی زخم بدن حیوان مالیده و بعد از ایجاد زخم و درمان با عصاره، نگهداری موش‌ها در قفس‌های انفرادی انجام شد. در مطالعه مورد نظر فاکتورهای مورد بررسی شامل ضخامت اپیدرم، میزان رشته‌های کلاژن و عروق و همچنین میزان سلول‌های آماسی می‌باشد. با توجه به اینکه زمان ترمیم حدوداً سه هفته طول می‌کشد به همین علت در گروه‌های مختلف فرآیند ترمیم زخم سه هفته به طول انجامید. نمونه‌ها پس از ثبوت با فرمالین ۱۰٪، آبیگری و شفاف‌سازی در پارافین قالب‌گیری شدند. سپس از نمونه‌ها، مقاطعی با قطر ۵ تا ۱۰ میکرومتر تهیه و به روش هماتوکسیلین-ئوزین رنگ‌آمیزی شد. در مطالعه ماکروسکوپی، از روش اندازه‌گیری قطر زخم با دستگاه کولیس به صورت ظاهری و خارجی استفاده شد. سپس آنها را در هر گروه به صورت جداگانه ثبت کرده و برای اینکه میزان بهبودی محاسبه گردد از فرمول زیر استفاده شد.

جدول ۱. مقایسه زوجی گروه‌ها با استفاده از آزمون تعقیبی توکی Tukey

گروه‌ها (۱)	میانگین	گروه‌ها (۲)	تفاوت میانگین گروه‌ها (۱)-(۲)	انحراف استاندارد	داری معنی	فاصله اطمینان کران پایین	۹۵ درصد کران بالا
کنترل	۴۰/۰۹۷	وازلین	-۲۶/۵۴	۲/۷۵	<۰/۰۰۱	-۳۴/۴۲	-۱۸/۶۷
		صمغ	-۳۰/۹۲	۲/۷۵	<۰/۰۰۱	-۳۸/۸۰	-۲۳/۰۵
وازلین	۶۴/۶۶	کنترل	۲۶/۵۴	۲/۷۵	<۰/۰۰۱	۱۸/۶۷	۳۴/۴۲
		صمغ	-۴/۳۸	۲/۷۵	۰/۴۱۱	-۱۲/۲۵	۳/۴۹
صمغ	۷۱/۰۲	کنترل	۳۰/۹۲	۲/۷۵	<۰/۰۰۱	۲۲/۰۵	۳۸/۸۰
		وازلین	۴/۳۸	۲/۷۵	۰/۴۱۱	-۳/۴۹	۱۲/۲۵

جدول ۲. میانگین و انحراف معیار قطر پوشش اپیدرم، قطر رشته‌های کلاژن، درصد سلول‌های آماسی و تعداد عروق در گروه‌ها

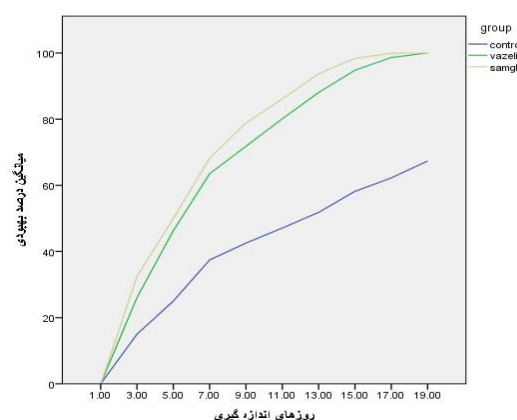
متغیرها	صمغ	وازلین	بدون درمان	سالم
	میانگین±انحراف معیار	میانگین±انحراف معیار	میانگین±انحراف معیار	میانگین±انحراف معیار
قطر پوشش (میکرون)	۱۷/۸۹±۶۰/۰۰	۱۴/۲۸±۴۶/۸۸	۱۱/۷۹±۳۵/۷۵	۱۳/۵۱±۰/۳۳/۴۳
قطر رشته‌های کلاژن (میکرون)	۲۲/۳۸±۰/۴۱	۱/۶۷±۰/۷۱	۰۰±۰/۱	۰۰±۰/۳
درصد سلول‌های آماسی*	۲/۶۷±۰/۵۸	۲/۸۸±۰/۳۵	۰۰±۰/۳	---
تعداد عروق در هر شان با بزرگنمایی ۴۰	۱/۱۶±۲/۳۳	۲/۸۸±۰/۳۵	۰۰±۰/۳	---

## بحث و نتیجه‌گیری

نتایج مطالعه حاضر نشان می‌دهد که استفاده از صمغ درخت زردآلو باعث کاهش سلول‌های آماسی بعد از گذشت سه هفته از درمان در مقایسه با گروه کنترل می‌شود. همچنین بعد از سه هفته صمغ درخت زردآلو باعث تجدید ساختار اپیدرم می‌شود. نتایج نشان داد که استفاده از صمغ برای درمان زخم در هفته اول منجر به افزایش رگزایی شده که به تدریج تا هفته سوم میزان عروق خونی کاسته و ساختار بافتی بهبودی نسبی نشان داد.

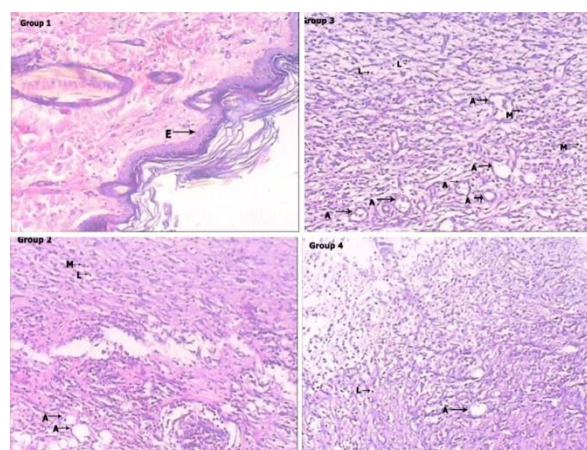
میزان رگزایی و توسعه عروق خونی در واقع یکی از مؤثرترین عوامل ترمیم زخم است. هر عاملی که بتواند تشکیل عروق خونی را در زخم ایجاد شده تسریع نموده و گردش خون ناحیه بافتی را برقرار سازد، به پیشبرد روند ترمیم زخم به سوی بهبودی کمک کرده و از عمیق شدن زخم جلوگیری می‌کند (۱۰). پدیده رگزایی عامل مهمی در تغذیه و بهبود زخم بشمار می‌رود (۱۰). این پدیده همزمان با تشکیل بافت گرانوله در مرحله تجدید ساختار به وقوع می‌پیوندد. میزان آنژیوژنز در بافت گرانوله در حدود روز هفتم آسیب به بالاترین میزان خود می‌رسد و بعد از آن به تدریج عروق تخریب می‌شوند. تشکیل عروق تا روز هفتم روند صعودی دارد که با فاز تکثیر تطابق دارد و بعد از آن به تدریج سیر نزولی پیدا می‌کند (۱۰). نبیونی و همکاران طی تحقیق در سال ۱۳۹۰ نشان دادند که عصاره گیاه گل ماهور در دوز پایین می‌تواند از طریق رگزایی و تشکیل ضخامت اپیدرم، ترمیم زخم را تسریع نماید (۱۱). عواملی مانند ضخامت اپیدرم و اپیتلیزاسیون، تعداد سلول‌های ماکروفاژ، لنفوسیت و نوتروفیل، تعداد سلول‌های فیبروبلاست، تعداد و تراکم فیبرهای کلاژن، تعداد عروق خونی و اندوتلیوم و رگ زایی، تعداد و قطر فولیکول‌های مو در میزان ترمیم و بهبودی زخم مؤثر بوده و از لحاظ بافت‌شناسی مورد بررسی قرار می‌گیرند. محققین نشان دادند که علیرغم نامشخص بودن اثر صبر زرد، بر بهبود زخم جلدی، مطالعات فارماکولوژیکی، خصوصیات

در مقایسه گروه‌ها با یکدیگر با استفاده از آزمون تعقیبی توکی مشاهده شده است که میانگین  $\pm$  انحراف معیار در گروه کنترل،  $2/75 \pm 30/92$  و در گروه درمان شده با وازلین،  $2/75 \pm 4/28$  است. در گروه درمان شده با صمغ با توجه به مقایسه‌های انجام شده، سطح بهبودی بالاتری نسبت به گروه کنترل و وازلین مشاهده شده است. سطح معنی‌داری گروه‌ها ( $P < 0/001$ ) نشان می‌دهد که عملکرد صمغ نسبت به دو گروه دیگر بیشتر است. مقایسه بین گروه‌ها نشان می‌دهد که از روز پنجم به بعد صمغ درصد بهبودی بالاتری دارد.



نمودار ۱. روند خطی میانگین درصد بهبودی در گروه‌ها در روزهای

### اندازه‌گیری



شکل ۱. گروه ۱ (گروه کنترل منفی، بدون زخم)، گروه ۲ (گروه کنترل مثبت، دارای زخم و بدون درمان)، گروه ۳ (گروه درمان شده با وازلین) و گروه ۴ (گروه درمان شده با صمغ). A: عروق خونی، L: لنفوسیت، M: ماکروفاژ و E: اپیتلیوم

ضدالتهابی و اثرات ضد باکتریایی این گیاه را نشان می‌دهند (۱۲،۱۳). ترکیبات موجود در ژل صبر زرد، سبب تسریع ترمیم بافت و توقف درد و التهاب، تحریک و تقویت سیستم ایمنی می‌شود (۱۴،۱۵).

در بررسی‌های انجام‌شده، مشاهده می‌شود که عصاره هیدرو اتانولی صمغ درخت زردآلو، بر بهبود زخم مؤثر بوده و میزان رشته‌های کلاژن، در گروه درمان با صمغ، بیشترین افزایش را داشته است. در طب سنتی، در درمان زخم‌های پوستی، از این عصاره استفاده شده و در مطابقت آن با زمان گذشته، در درمان زخم، می‌توان به این نتایج دست یافت که

تأثیر این عصاره مطلوب است. مصرف عصاره هیدرو اتانولی صمغ درخت زردآلو، به دلیل افزایش پوشش اپیدرم، کاهش سلول‌های آماسی و افزایش میزان رشته‌های کلاژن در طول دوره ترمیم، در ترمیم زخم مؤثر است.

### تشکر و قدردانی

این مقاله قسمتی از پایان‌نامه آقای کریم جوادآبادی در مقطع کارشناسی ارشد می‌باشد. بدینوسیله از تمام کسانی که ما را در انجام این پایان‌نامه یاری نمودند علی‌الخصوص مسئولین دانشگاه آزاد اسلامی واحد تهران شمال کمال تشکر و قدردانی را داریم.

## References

1. Johnston D. Wound healing in skin, Plastic and reconstructive surgery. Vet clinic North Am. 1990; 20(1):14-45.
2. Desmouliere A, Redard M, Darby L, Gabbiani G. Apoptosis mediates the decrease in cellularity during the transition between granulation tissue and scar. Am J Pathol. 1995; 146(11): 56-66.
3. De Caterina R, Madonna R, Bertplotto A. Fatty clinical data. Diabetes Care. 2007; 1002(4): 26-30.
4. Deodhar A, Rana R. Surgical physiology of wound healing: a review. J Postgrad Med. 1997; 43(2): 52-56.
5. Klasen HJ. A review on the nonoperative removal of necrotic tissue from burn wounds. Burns. 2000; 26(3): 207-222.
6. Davis R, Kabani L, Maro N. Aloevera and wound healing. J AM Podiatr Med Assoc. 1987; 77: 165-169.
7. Suguna L, Sivakumar P, Chandrakasan G. Effects of centella asiatica extract on dermal wound healing in rats. Indian J Exp Biol. 1996; 34: 1208-1211.
8. Rossi Paola D, Mazzon E, Genovese T, Caminiti R, Bramanti P, Pergola C, et al. Myrtucommulone from myrtus communis Exhibits potent Anti-inflammatory Effectiveness in vivo. JPET. 2009; 329: 76-86.
9. Tsuda K, Nakatani T, Sugama J, Okuwa M, Sanada H. Influence of the timing of switching a protein-free to a protein-containing diet on the wound healing process in a rat all-layer skin defect. Int wound J. 2010; 7(3): 2135-2146.
10. Phillips G, Whitehe R, Kington D. Initiation and pattern of angiogenesis in wound healing in the rats. Is J Anat. 1991; 192: 257-262.
11. Nabuni M, Oryan S, Ayyobipor M, Bagheri M. Histochemical study of Verbascum speciosum extract's effects on the wound. J Cell Tissue. 2011; 2(1): 67-75.
12. Jia Y, Zhao Gia J. Preliminary evaluation: the effects of Aloe Ferox miller and Aloe arborescens Miller on wound healing. J Ethnopharmacol. 2008; 120(2): 181-189.
13. DaVis RH, Stewart GJ, Bregman PL. Aloe vera and the in Flamed synovial pouch model. J Am Podiatr Med Assoc. 1992; 82(3): 140-148.
14. Vogler BK, Ernst E. Aloe vera: a systemic review of its clinical effectiveness. Br J Gen pract. 1999; 49(447): 823-828.
15. Talmadge L, Chavez J, Jacobs L, Chinnah T, Chow JT. Fractionation of Aloe vera L. inner gel, purification and molecular profiling of activity. Int immunopharmacol. 2004; 4(14): 1757-1773.