

بررسی اثر پیوند هیدروژل کلاژن حاوی سلول‌های بنیادی مزانشیمی مشتق از بافت چربی بر ترمیم زخم سوختگی در موش‌های صحرایی نر

مهسا کویابیان^۱، رحیم احمدی^{۱،۲*}، محمد علی نیل فروش زاده^۳، سونا زارع^۳

۱- کارشناسی ارشد، گروه زیست‌شناسی، دانشکده علوم پایه، واحد همدان، دانشگاه آزاد اسلامی، همدان، ایران

۲- استادیار، گروه زیست‌شناسی، دانشکده علوم پایه، واحد همدان، دانشگاه آزاد اسلامی، همدان، ایران

۳- استادیار، مرکز تحقیقات پوست و سلول‌های بنیادی، دانشگاه علوم پزشکی تهران، تهران، ایران

یافته / دوره ۲۴ / شماره ۱ / بهار ۱۴۰۱ / مسلسل ۹۱

چکیده

دریافت مقاله: ۱۴۰۰/۱۱/۱۵ پذیرش مقاله: ۱۴۰۱/۱/۱۰

مقدمه: روش سلول درمانی در ترمیم زخم‌های سوختگی از چالش برانگیزترین روش‌ها در دنیا می‌باشد. هدف از این تحقیق تعیین اثر هیدروژل کلاژن همراه با سلول‌های بنیادی مزانشیمی مشتق از بافت چربی بر ترمیم زخم سوختگی در مدل حیوانی بود. مواد و روش‌ها: این پژوهش به صورت تجربی با استفاده از ۲۴ سر موش صحرایی نژاد ویستار انجام شد. زخم سوختگی در پوست موش‌ها ایجاد و موش‌ها به دو گروه کنترل (تحت تیمار با نرمال سالین) و گروه تیمار با هیدروژل کلاژن همراه با سلول‌های بنیادی مزانشیمی مشتق از بافت چربی تقسیم شدند. روند بهبود زخم سوختگی به صورت کمی و کیفی در فواصل هر هفت روز یکبار در یک دوره زمانی بیست و یک روزه مورد بررسی و ارزیابی قرار گرفت. داده‌های بدست آمده در قالب پارامترهای بهبود زخم سوختگی و با استفاده از روش آماری تحلیل واریانس یک طرفه مورد بررسی قرار گرفت. یافته‌ها: نتایج مطالعه ما نشان داد که مساحت زخم در روزهای ۷، ۱۴ و ۲۱ در گروه تیمار نسبت به گروه کنترل به طور معناداری کمتر بود ($P < 0.05$) که این امر نشانگر سرعت بیشتر ترمیم زخم در گروه تیمار نسبت به گروه کنترل بود. بحث و نتیجه‌گیری: سلول‌های بنیادی مزانشیمی انتقال یافته توسط هیدروژل کلاژن به محل زخم، باعث ترمیم سریع‌تر زخم سوختگی شده و بر این اساس ارزیابی استفاده از این پانسمان در ترمیم زخم‌های سوختگی در موارد کلینیکی حائز اهمیت است. واژه‌های کلیدی: هیدروژل کلاژن، سلول‌های بنیادی مزانشیمی مشتق از بافت چربی، زخم سوختگی، موش صحرایی.

*آدرس مکاتبه: همدان، دانشگاه آزاد اسلامی همدان، دانشکده علوم پایه، گروه زیست‌شناسی.

پست الکترونیک: drrahmadi@yahoo.com

مقدمه

اساساً، زخم بعنوان یک ناهنجاری در سطح پوست ناشی از صدمات فیزیکی یا حرارتی تعریف می‌گردد که نیازمند درمان بالینی است (۱). پس از یک سوختگی شدید، سطح آسیب دیده نسبت به باکتری‌ها آسیب‌پذیر شده که این امر از تضعیف سد محافظتی پوست ناشی می‌شود. پوست، نقش مهمی در هموستاز و پیشگیری از تهاجم میکروارگانیسم‌ها ایفا می‌کند. در صورت آسیب پوستی، پوشاندن سریع زخم با پانسمان امری ضروری است. حفظ رطوبت محیط در محل زخم، ایجاد تهویه هوا، ممانعت از انتقال میکروارگانیسم‌ها و حذف ترشحات زخم از جمله ویژگی‌های یک پانسمان ایده‌آل است (۲).

سلول‌های بنیادی مزانشیمی، گروهی از سلول‌های بنیادی بالغ هستند که به صورت طبیعی در بدن وجود داشته و حضور این سلول‌ها در بافتهای مختلف گزارش شده است. از مهمترین ویژگی‌های این سلول‌ها، تعدیل سیستم ایمنی و چندتوان بودن آنهاست. بر این اساس؛ حضور سلول‌های بنیادی مزانشیمی در موضع جراحی از شدت واکنش ایمنی بدن کاسته و آن را تعدیل می‌کند و این امر می‌تواند تاثیر بسزایی در التیام زخم‌ها داشته باشد (۳). سلول‌های بنیادی مزانشیمی از منابع متعددی مانند مغز استخوان و بافت چربی به دست می‌آیند. بافت چربی نوعی بافت همبند شل است که اغلب سلول‌های آن از نوع چربی می‌باشند، اما در عین حال دارای مخزن قابل توجهی از سلول‌های بنیادی به ویژه سلول‌های بنیادی مزانشیمی می‌باشد (۴).

یافته‌های پژوهش‌های انجام یافته در خصوص تاثیر سلول‌های بنیادی بر ترمیم زخم‌ها نشان داده‌اند که سلول‌های بنیادی می‌توانند تاثیرات مثبتی در فرآیند ترمیم آسیب‌های پوستی و زخم‌ها داشته باشند (۵، ۶). تحقیقات آزمایشگاهی در رابطه با اثر سلول‌های مزانشیمی بر التیام زخم‌ها نشان داده‌اند که سلول‌های بنیادی

مزانشیمی قادرند سبب تسریع در ترمیم زخم شوند (۷). یافته‌های تحقیقاتی دیگری نیز بیانگر اثرات قابل ملاحظه سلول‌های بنیادی مزانشیمی مشتق از بافت چربی بر ترمیم آسیب‌های گوناگون پوستی می‌باشند. بعنوان مثال مطالعات نشان داده‌اند که سلول‌های بنیادی مزانشیمی مشتق از بافت چربی بر ترمیم زخم نیز اثر قابل توجهی دارند (۸، ۹).

کیتوسان، پلی‌ساکاریدی خطی پلی‌کاتیونی و طبیعی است که از دی‌استیل‌اسیون جزئی کیتین بدست می‌آید. کیتوسان دارای خواص مطلوبی چون عدم سمیت، زیست‌سازگاری، زیست تخریب‌پذیری، فعالیت هموستاتیک، قابلیت چسبندگی به سلول‌ها، خاصیت ضد التهابی و فعالیت ضد میکروبی است که آن را تبدیل به پلیمری مناسب و اثربخش در حوزه‌های گوناگونی همچون مهندسی بافت، سیستم‌های دارورسانی و بهبود زخم نموده است (۱۰).

باتوجه به شیوع زخم‌های سوختگی در جوامع انسانی، به‌ویژه در جوامع صنعتی که احتمال ایجاد سوختگی و زخم‌های حاصل از سوختگی بالاتر است؛ عوارض حاصل از زخم سوختگی شامل عوارض بالینی و صرف هزینه‌های قابل توجه درمانی، پیامدهای آسیب اجتماعی و روانی قابل توجهی به همراه دارد. با در نظر گرفتن نواقصی که در کمیت و کیفیت مطالعات پژوهشی در حوزه کاربرد سلول‌های بنیادی به‌ویژه سلول‌های بنیادی مزانشیمی در التیام زخم‌ها مشاهده می‌شود؛ لزوم پرداختن به اثرگذاری این سلول‌ها بیش از پیش احساس می‌شود. لذا، به‌منظور توسعه نتایج حاصل از این تحقیق و کاربردی‌تر نمودن آن، در مطالعه حاضر، اثرات پیوند سلول‌های بنیادی مزانشیمی همراه با هیدروژل کلاژن بر زخم سوختگی، مورد توجه قرار گرفته است.

مواد و روش‌ها

این تحقیق در سال ۱۴۰۰، در مرکز تحقیقات پوست و سلول‌های بنیادی دانشگاه تهران انجام شده است. در این پژوهش مجوز کمیته اخلاق در پژوهش‌های زیست پزشکی از طرف سازمان معاونت تحقیقات و فناوری دانشگاه علوم پزشکی تهران با شناسه IR.TUMS.VCR.REC.1397.506 و نیز از طرف سازمان پزشکی قانونی کشور با شناسه IR.LMO.REC.1397.021 دریافت شد. دریافت رضایت‌نامه از داوطلبین اهدای سلول‌های بنیادی به استفاده از موش‌های صحرایی بی‌هوش شده به عنوان ملاحظه اخلاقی انجام پژوهش تعریف گردید.

ساخت هیدروژل

بر مبنای تجربیات پیشین (۱۳)، چهل میلی گرم کلاژن گاوی (BASF SE (Germany)) در لوله فالكون حاوی ۲۵ سی سی آب استریل دیونیزه حل شد و جهت حل‌الیت بیشتر برای چند دقیقه تکان داده شد. شانزده سی سی بافر PBS و ۸ سی سی بافر HEPES در لوله فالكون ۵۰ ریخته شد و با هم ترکیب شد. هر دو لوله فالكون برای چند دقیقه در بشر حاوی یخ صفر درجه قرار داده شد. محتویات دو لوله با هم ترکیب شد و به ظرف مورد نظر منتقل شده و در دمای اتاق قرار داده شد.

بررسی ساختار هیدروژل

جهت بررسی خواص فیزیکی سطحی هیدروژل از جمله تخلخل سنجی، هیدروژل ساخته شده تحت تصویربرداری با دستگاه SEM قرار گرفت (۱۴).

جداسازی و کشت سلول‌های بنیادی مزانشیمی

جهت جداسازی سلول‌های بنیادی مزانشیمی از بافت چربی، با رعایت اصول اخلاق در پزشکی و دریافت رضایت‌نامه کتبی، ۱۰ بیمار متقاضی لیپوساکشن مراجعه کننده به مرکز تحقیقات پوست و سلول‌های بنیادی تحت بررسی تست‌های ویروسی شامل HCV, HTLV I/II, HIV 1/2, HBV, CMV, EBV, West Nile Virus و سایر عوامل

میکروبی از جمله بررسی تروپانما پالیدوم (سفلیس) و تروپانما کروزی قرار گرفتند تا سلامتی افراد دهنده سلول‌های بنیادی تایید شود. عمل جداسازی و کشت سلول‌های مزانشیمی مشتق از چربی بر مبنای مطالعات پیشین انجام گرفت (۱۵). به طور خلاصه، بافت چربی پس از ریز ریز شدن تحت اثر کلاژناز نوع ۱ به مدت ۶۰ دقیقه در دمای ۳۷ درجه سانتی گراد قرار گرفت و بعد از سانتریفوژ به مدت ۱۰ دقیقه با سرعت ۲۰۰ دور بر دقیقه، لایه آبی و لایه چربی از هم جدا شدند. پلت حاصله در PBS شستشو داده شد و از صافی ۱۰۰ میکرومتری عبور داده شد. سلول‌های خونی لیز شده به مدت ۲ دقیقه با بافر حاوی آمونیوم کلراید، پتاسیم بی کربنات و EDTA انکوبه شده و متعاقباً مورد سانتریفوژ قرار گرفت و از طریق شستشو با PBS از نمونه حذف شدند بدین ترتیب پلت حاصل که حاوی کسر عروقی استرومایی بود در محیط کشت کامل شامل α -MEM، HEPES، سدیم پیرووات و آنتی‌بیوتیک‌های پنی سیلین-استرپتومایسین و گلوتامین تکمیل شده و در نهایت با PBS دوباره به حالت سوسپانسیون درآمد. به منظور تعیین تعداد سلول‌ها، شمارش با لام نئوبار پس از رنگ‌آمیزی با کریستال ویوله انجام گرفت و به طور معمول از هر ۱ گرم بافت چربی حدود $10^5 \times 1$ سلول بدست آمد. سلول‌های بدست آمده در غلظت $10^3 \times 2$ سلول در هر سانتی‌متر مربع، بر روی ظرف مناسب کشت داده شد و پاساژ سلول‌ها تا رسیدن به حد یکنواختی مناسب انجام شد. این سلول‌ها پس از پاساژ سوم از نظر آلودگی‌های ویروسی، مایکوپلاسما و اندوتوکسین مورد ارزیابی قرار گرفتند.

بررسی ماهیت و پتانسیل تمایزی سلول‌های بنیادی

مزانشیمی

جهت اثبات ماهیت مزانشیمی بودن سلول‌های کشت شده و تکثیر یافته با استفاده از تکنیک فلوسایتومتری نمونه‌های سلولی از نظر بیان سلول‌ها مارکرهای CD90 و CD105 مورد

تیمار زخم در موش‌ها

موش‌های دارای زخم به دو گروه شامل گروه کنترل (تیمار با نرمال‌سالین) و گروه تحت تیمار (تیمار با هیدروژل کلاژن حاوی سلول‌های بنیادی مزانشیمی مشتق از بافت چربی) - هر گروه متشکل از ۱۲ سر موش - تقسیم‌بندی شدند. در گروه کنترل، محل زخم با نرمال‌سالین تیمار گردید. در گروه تحت تیمار با هیدروژل کلاژن همراه با سلول‌های بنیادی مزانشیمی مشتق از بافت چربی، ابتدا هیدروژل کلاژن حاوی سلول‌های مزانشیمی مشتق از چربی قرار داده شد و سپس لایه سیلیکونی محافظ زخم بر روی زخم قرار داده شده و با چسب شفاف پوشانده شد.

بررسی میزان ترمیم زخم

در این مرحله، ظاهر زخم، میزان ترمیم و بسته شدن آن در روزهای ۰، ۷، ۱۴ و ۲۱ مورد ارزیابی قرار گرفت. عکسبرداری از حیوان‌ها در شرایط یکسان و استاندارد در اتاق عمل در روزهای ۰، ۷، ۱۴ و ۲۱ انجام شد.

روش آماری

آنالیز آماری داده‌های بدست آمده با استفاده از نرم افزار IBM SPSS Statistic 23 صورت گرفت. جهت مقایسه‌ی مساحت سطح زخم بین گروه کنترل و گروه تیمار شده با " هیدروژل کلاژن حاوی سلول‌های بنیادی مزانشیمی مشتق از بافت چربی در روزهای مختلف به صورت جداگانه از آزمون تی- تست مستقل و جهت مقایسه‌ی تغییرات مساحت سطح زخم در گروه‌ها طی روزهای ۰، ۷، ۱۴ و ۲۱ از تست آماری آنالیز واریانس اندازه‌های تکراری با آزمون تعقیبی بنفرونی استفاده شد. سطح معنی‌داری با ارزش $p < 0.05$ مشخص گردید.

یافته‌ها

ارزیابی ساختار هیدروژل کلاژن

نتایج مطالعه ما نشان داد که غلظت ۱۰ درصد کلاژن تهیه شده از قوام خوبی برخوردار است. رنگ نمونه‌ها شیری و

بررسی قرار گرفتند. همچنین جهت بررسی پتانسیل تمایزی، قابلیت تمایز سلول‌ها به رده سلولی استخوان و چربی مورد بررسی قرار گرفت (۱۶). بدین منظور نمونه‌های سلولی در پلیت شش خانه قرار داده شدند و سپس با استفاده از محیط‌های تمایزی و فاکتورهای رشد اختصاصی مورد نیاز کشت شدند. بعد از ۲۱ روز سلول‌های تمایز یافته به استخوان با استفاده از رنگ آلیزارین رد (Alizarin Red Color) و سلول‌های تمایز یافته به چربی با استفاده از رنگ اویل رد (Oile Red Color) رنگ آمیزی شدند و تحت تصویربرداری قرار گرفتند.

کشت سلول‌ها بر روی هیدروژل و بررسی میکروسکوپی رشد و چسبندگی سلول‌ها

جهت کشت سلول‌ها بر روی هیدروژل مطابق مطالعات پیشین (۱۷)، سلول‌های بنیادی مزانشیمی تریپسینه شده و بر روی هیدروژل منتقل شدند. هیدروژل حاوی سلول در انکوباتور در دمای ۳۷ درجه سلسیوس قرار داده شد و هر روز تعویض محیط انجام گرفت و رشد و چسبندگی سلول‌ها توسط میکروسکوپ اینورت مورد مشاهده قرار گرفت.

بررسی سمیت (سایتوتوکسیسیته) هیدروژل

به منظور بررسی میزان سمیت هیدروژل برای سلول‌ها از تست MTT استفاده شد (۱۸) و نتایج به صورت درصد زنده‌مانی نسبی سلول‌ها در مقایسه با نمونه‌های کنترل گزارش شد.

ایجاد مدل سوختگی

بر اساس تجربیات پیشین (۱۹)، موش‌ها بیهوش و ناحیه پشتی آن‌ها با مایع آب و مایع دستشویی، خیس و توسط تیغ کاملاً موزدایی شد. سپس ناحیه با الکل و بتادین ضدعفونی و پس از آن با قرار دادن پانچ ۰/۸ mm استریل در ناحیه پشتی موش‌ها، زخمی مشابه قالب با برداشتن تمام ضخامت پوست شامل اپیدرم و درم ایجاد شد. آن‌گاه ناحیه زخم با گاز استریل و نرمال‌سالین تمیز گردید.

مارکرهای تخصصی در سلول‌های بنیادی مزانشیمی بافت چربی با فلوسایتومتری نشان دادند که این سلول‌ها مارکرهای CD44، CD73، CD90 و CD105 را بیان می‌کنند و مارکرهای CD34 و CD45 را به میزان بسیار کم بیان می‌کنند. از سویی تمایز سلول‌های بنیادی مزانشیمی مشتق شده از بافت چربی به سلول‌های چربی و استخوان نشان داد این سلول‌ها ویژگی تمایزی سلول‌های بنیادی مزانشیمی را دارا می‌باشند.

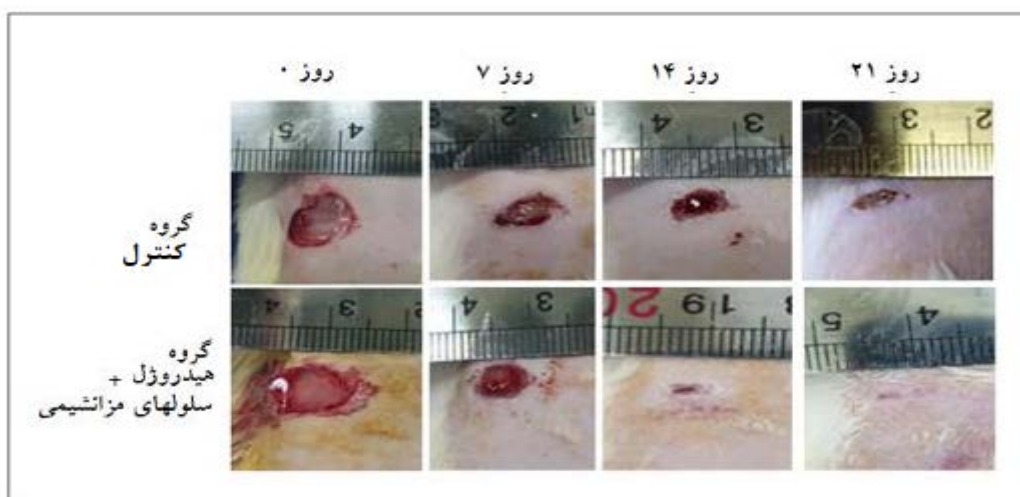
ارزیابی ترمیم زخم

بررسی کیفی ترمیم زخم در گروه تحت تیمار با هیدروژل و سلول‌های بنیادی مزانشیمی مشتق از چربی نشان داد که ترمیم زخم و جوش خوردن مکانیکی زخم در گروه تیمار با سرعت بیشتری نسبت به گروه کنترل انجام می‌گیرد (شکل ۱).

از شفافیت نسبی برخوردار بود. همچنین، بر اساس نتایج حاصل از بررسی میکروسکوپ SEM مشخص شد که هیدروژل‌های ساخته شده با استفاده از روش‌های آنزیمی و شیمیایی در مقایسه با روش فیزیکی دارای منافذ کوچکتر هستند. این امر نشان دهنده ایجاد پیوندهای عرضی بیشتر و قوی‌تر کوالانسی در این هیدروژل‌ها بود.

ارزیابی ماهیت سلول‌های بنیادی جدا شده از بافت چربی

نتایج نشان دادند که سلول‌های جداسازی شده از بافت چربی به روش آنزیمی مورد استفاده در این پژوهش دارای زنده‌مانی بالایی هستند. نتایج فلوسایتومتری سلول‌های جدا شده از بافت چربی انسان نشان دادند که میزان زنده‌مانی این سلول‌ها در روز جداسازی برابر ۹۸/۹۶٪ و میزان آپاتوز آنها برابر ۱/۰۴٪ بود. همچنین بررسی بیان



شکل ۱. تغییرات سطح زخم در روزهای ۰ (روز ایجاد زخم)، ۷، ۱۴ و ۲۱ در موش‌ها.

گروه کنترل مساحت سطح زخم در روز ۱۴ نسبت به روز ۷ نیز دچار کاهش معناداری گردید. همچنین این کاهش معنادار در روز ۲۱ نسبت به روز ۱۴ نیز مشاهده شد (جدول ۱). اما یافته‌های مهم در خصوص ترمیم زخم در گروه‌ها مربوط به تفاوت سطح زخم میان گروه‌های کنترل و تیمار در روزهای مختلف می‌باشد. در این راستا نتایج تجزیه و تحلیل تصویرها نشان دادند که مساحت زخم در روزهای ۷، ۱۴ و ۲۱ در گروه تیمار نسبت به گروه کنترل به طور

نتایج حاصل از بررسی مساحت سطح زخم با نرم افزار Image J نشانگر آن بودند که در گروه کنترل مساحت زخم در روزهای ۱۴، ۷ و ۲۱ نسبت به روز ۰ دارای کاهش معناداری بود. از سویی گرچه مساحت سطح زخم در روز ۱۴ نسبت به روز ۷ تفاوت معناداری نداشت اما در روز ۲۱ نسبت به روز ۱۴ کاهش معناداری در سطح زخم مشاهده گردید. مساحت سطح زخم در گروه تیمار با "هیدروژل + سلول‌های بنیادی مزانشیمی" نیز کاهش معناداری در روزهای ۷، ۱۴ و ۲۱ در مقایسه با روز ۰ از خود نشان داد. از طرفی بر خلاف

معناداری کمتر بوده (جدول ۲ و این امر نشانگر سرعت بیشتر ترمیم زخم در گروه تیمار نسبت به گروه کنترل بود. جدول ۱. بررسی مساحت زخم در گروه‌های کنترل و تیمار شده با "هیدروژل + سلول‌های بنیادی مزانشیمی" بین روزهای ۰، ۷، ۱۴ و ۲۱ در موش‌های

صحرائی نر

روز	Mean±SEM	P1 (کنترل)	P2 (کنترل)	P3 (کنترل)	Mean±SEM	P1 تیمار	P2 تیمار	P3 تیمار
روز ۰	۰/۵۹۹±۰/۰۲۹	-	-	-	۰/۵۹۹±۰/۰۰۳	-	-	-
روز ۷	۰/۲۹۴±۰/۰۰۷	P<۰/۰۱	-	-	۰/۲۲۳±۰/۰۱۶	P<۰/۰۱	-	-
روز ۱۴	۰/۲۳۲±۰/۰۲۴	P<۰/۰۱	N.S	-	۰/۰۵۳±۰/۰۰۴	P<۰/۰۰۱	P<۰/۰۰۵	-
روز ۲۱	۰/۰۵۹±۰/۰۰۵	P<۰/۰۱	P<۰/۰۱	P<۰/۰۵	۰/۰۱۷±۰/۰۰۲	P<۰/۰۰۱	P<۰/۰۱	P<۰/۰۰۵

N.S بیانگر عدم وجود اختلاف معنادار می‌باشد. مقادیر P1 در مقایسه با روز ۰، مقادیر P2 در مقایسه با روز ۷ و مقادیر P3 در مقایسه با روز ۱۴ بیان شده است.

جدول ۲. بررسی مساحت زخم بین گروه‌های کنترل و تیمار شده با "هیدروژل + سلول‌های بنیادی مزانشیمی" در روزهای ۰، ۷، ۱۴ و ۲۱ در

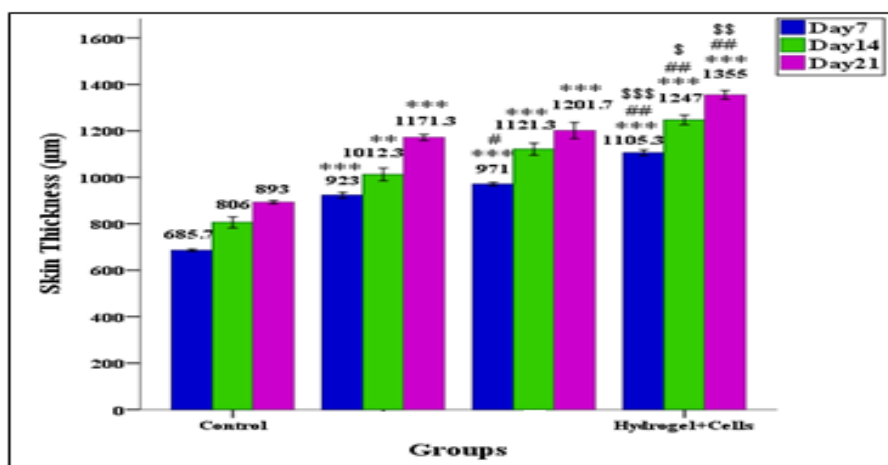
موش‌های صحرائی نر

گروه	Mean±SEM	P (روز ۰)	Mean±SEM	P (روز ۷)	Mean±SEM	P (روز ۱۴)	Mean±SEM	P (روز ۲۱)
کنترل	۰/۵۹۹±۰/۰۲۹	-	۰/۲۹۴±۰/۰۰۷	-	۰/۲۲۳±۰/۰۲۴	-	۰/۰۵۹±۰/۰۰۵	-
MSCs+MSCs	۰/۵۹۹±۰/۰۰۳	(P=۰/۲۴۸) N.S	۰/۲۲۳±۰/۰۱۶	(P=۰/۰۱۵) P<۰/۰۵	۰/۰۵۳±۰/۰۰۴	(P=۰/۰۱۶) P<۰/۰۵	۰/۰۱۷±۰/۰۰۲	(P=۰/۰۰۱) P<۰/۰۱

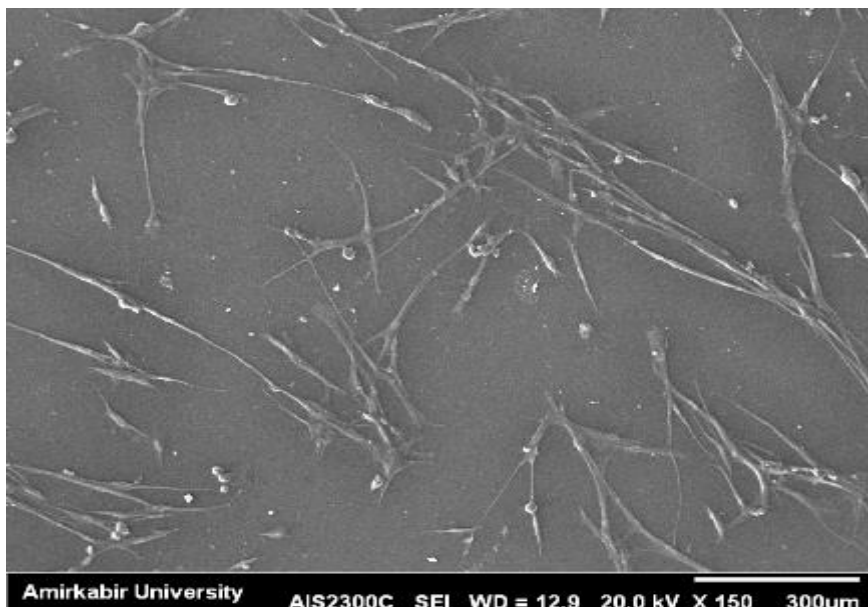
N.S بیانگر عدم وجود اختلاف معنادار می‌باشد. مقادیر P در مقایسه با گروه کنترل بیان شده است.

در بررسی فلوسایتومتری سلول‌ها دو مارکر CD90 و CD105 را به میزان بالا بیان کردند (شکل ۴، الف و ب). نتایج مطالعه ما نشان داد که سلول‌ها قابلیت تمایز به استخوان و چربی را دارند (شکل ۵، الف و ب).

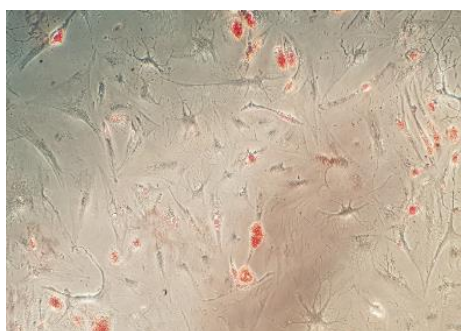
همانطور که در شکل ۲ مشاهده می‌گردد میزان ضخامت پوست ناحیه زخم در گروه دریافت کننده هیدروژل + سلول‌های بنیادی مزانشیمی نسبت به گروه کنترل نیز در روز هفتم افزایش معناداری پیدا کرده است. در شکل ۳، نحوه قرار گرفتن سلول‌های بنیادی مزانشیمی روی هیدروژل با استفاده از تصویر میکروسکوپ الکترونی از سلول‌های کشت شده قابل مشاهده است.



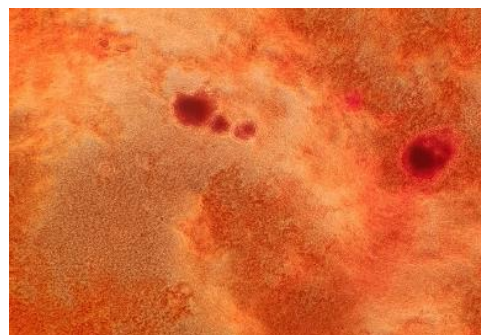
شکل ۲. نمودار مقایسه ضخامت پوست ناحیه زخم بین گروه‌های کنترل، و هیدروژل کلاژن + سلول‌های بنیادی مزانشیمی در روزهای ۷، ۱۴ و ۲۱ در مدل حیوانی. * بیانگر معناداری نسبت به گروه کنترل، (**P<۰/۰۱، ***P<۰/۰۰۱) و (##P<۰/۰۱، ###P<۰/۰۰۱) و (\$P<۰/۰۵، \$\$\$P<۰/۰۰۱).



شکل ۳. تصویر میکروسکوپ الکترونی از سلول‌های کشت شده روی کلاژن (بزرگنمایی ۳۰۰ میکرومتر).

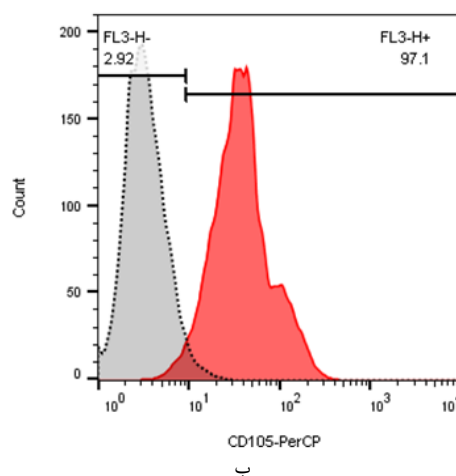
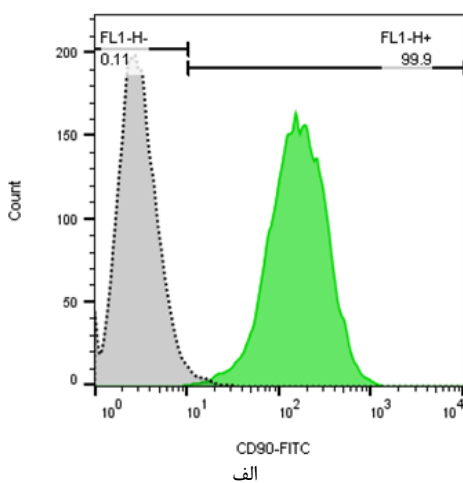


ب



الف

شکل ۴. الف) تمایز سلول‌های بنیادی مزانشیمی به سلول‌های چربی (ب) تمایز سلول‌های بنیادی مزانشیمی به سلول‌های استخوان



شکل ۵. الف) بیان مارکر CD90 در سلول‌های بنیادی مزانشیمی. ب) بیان مارکر CD105 در سلول‌های بنیادی مزانشیمی.

بحث و نتیجه‌گیری

اساساً، زخم به‌عنوان یک ناهنجاری در سطح پوست ناشی از صدمات فیزیکی یا حرارتی تعریف می‌گردد که نیازمند درمان بالینی است (۱). پس از یک سوختگی شدید، سطح آسیب دیده نسبت به باکتری‌ها آسیب‌پذیر می‌شود که این امر از تضعیف سد محافظتی پوست ناشی می‌شود. پوست نقش مهمی در هموستاز و پیشگیری از تهاجم میکروارگانیسم‌ها ایفا می‌کند. در صورت آسیب پوستی، پوشاندن سریع زخم با پانسمان امری ضروری است. حفظ رطوبت محیط در محل زخم، ایجاد تهویه هوا، ممانعت از انتقال میکروارگانیسم‌ها و حذف ترشحات زخم از جمله ویژگی‌های پانسمان ایده‌آل است (۲).

از دیرباز روش‌های متعددی جهت التیام زخم‌های سوختگی به کار رفته است؛ اما اخیراً استفاده از سلول‌های بنیادی در التیام این زخم‌ها مورد توجه محققین قرار گرفته است. اگرچه استفاده از سلول‌های بنیادی در ترمیم زخم‌ها به دلیل پتانسیل این سلول‌ها در القای تکثیر غیرقابل تنظیم، مخالفانی جدی نیز دارد؛ اما به نظر می‌آید با توجه به نتایج شگفت‌آور بهبودی‌بخش سلول‌های بنیادی در حوزه ترمیم، اخیراً "به کارگیری این سلول‌ها در ترمیم زخم‌ها مورد توجه محققین بالینی قرار گرفته باشد. نتایج حاصل از این تحقیق نیز نشان داد که سلول‌های بنیادی مزانشیمی مشتق از بافت چربی که بر روی هیدروژل کلاژن سوار شده و به ناحیه زخم انتقال داده می‌شوند می‌توانند به طور معناداری سبب تسریع در التیام زخم سوختگی شوند. همراستا با نتایج این پژوهش تحقیقات دیگری نیز نشان داده‌اند که هیدروژل‌ها می‌توانند به عنوان یک داربست مناسب جهت انتقال سلول‌ها به بافت‌های هدف مورد استفاده قرار گیرند. در واقع هیدروژل کلاژنی یکی از پرکاربردترین هیدروژل جهت انتقال سلول‌های بنیادی به بافت‌های هدف می‌باشد (۱۰). همچنین، تحقیقات نشان داده‌اند که این نوع از هیدروژل

ها به سلول‌ها آسیب وارد نمی‌کنند و می‌توانند سلول‌ها را به سلامتی به بافت هدف انتقال دهند (۱۱). از طرفی نتایج تحقیقات دیگری نیز نشان داده‌اند که سلول‌های مزانشیمی مشتق از بافت‌های مختلف از جمله بافت‌های پوست، بند ناف و مغز استخوان می‌توانند در بهبود زخم‌های حاصل از سوختگی، صدمات مکانیکی و بیماری‌ها به ویژه دیابت چه در مدل‌های حیوانی و چه در نمونه‌های انسانی نقش بسیار برجسته ای ایفا نمایند (۱۰-۱۳).

پژوهش‌های انجام یافته در خصوص اثرات ترمیمی سلول‌های بنیادی مزانشیمی مشتق از چربی بر زخم‌های دیابتی نیز نشان دادند که این سلول‌ها می‌توانند با القای تکثیر سلول‌های بافتی و تحریک ترشح عوامل رشد و تکثیر در بافت هدف سبب تسریع التیام زخم شوند (۱۴). همچنین یافته‌های حاصل از تحقیقات انجام یافته بر پیوند سلول‌های بنیادی در بافت پوست آسیب دیده نشانگر آن است که سلول‌های بنیادی مزانشیمی می‌توانند اثر بهبودی بخشی بر طیف قابل توجهی از آسیب‌های پوستی اعمال نمایند (۱۵،۱۶). طی مطالعات متعددی که در خصوص اثر سلول‌های بنیادی مزانشیمی بر فرآیند التیام زخم پوستی انجام گرفته است نتایج به وضوح نشان داده‌اند که این سلول‌ها نقش مهمی در التیام زخم‌ها چه در نمونه‌های حیوانی دیابتی و چه در نمونه‌های غیر دیابتی ایفا می‌نمایند (۱۷-۱۹). در مقابل، برخی یافته‌های پژوهشی نشان داده‌اند که استفاده از سلول‌های بنیادین به طور کلی نه تنها دارای اثر قابل توجهی بر ترمیم زخم نیستند بلکه می‌توانند خصلت تومورزایی نیز داشته باشند (۲۹).

از نظر مکانیسم عمل اثر سلول‌های بنیادی بر ترمیم زخم می‌توان گفت با توجه به توانایی سلول‌های بنیادی در القای سلول‌های سالم جهت تکثیر و نیز القای رگرایی در بافت‌های هدف و از طرفی القای کلاژن‌سازی و نیز سایر پروتئین‌های درگیر در ترمیم زخم (۵-۳، ۳۰)، این

سلول‌ها با تاثیری همه جانبه در مسیر ترمیم زخم قادرند سبب تسریع التیام زخم شوند. تحقیق حاضر در محدوده بررسی اثرات سلول‌های بنیادی مزانشیمی مشتق شده از بافت چربی بر ترمیم زخم سوختگی و ارزیابی ظاهری ترمیم زخم انجام گرفته و تفسیر نتایج در این حیطة قابل تبیین می‌باشد. با توجه به محدودیت پشتیبانی مالی و تسهیلات در دسترس محققین این پژوهش، امکان بررسی موضوع در سطح ریزتر سلولی و مولکولی به ویژه مطالعات میکروسکوپ الکترونی و بررسی بیان پروتئینهای موثر بر ترمیم در ناحیه زخم فراهم نگردید، امید است در آینده امکان بررسی این موضوع در سطوح ریزتر سلولی و مولکولی فراهم آید.

نتایج کمی و کیفی حاصل از مطالعات آماری، آزمایشگاهی و بافتی در این پژوهش نشان می‌دهد که گروه دریافت‌کننده سلول بنیادی مزانشیمی همراه با هیدروژل کلاژن با اختلاف معناداری نسبت به گروه کنترل، شاخص‌های بهبود و التیام زخم بالاتری را به خود

تشکر و قدردانی

این مطالعه با پشتیبانی مرکز تحقیقات پوست و سلول‌های بنیادی دانشگاه علوم پزشکی تهران انجام گرفته است و بدینوسیله از پشتیبانی معنوی و حمایت‌های مالی این مرکز تقدیر و تشکر به عمل می‌آید.

References

- Alapure BV, Lu Y, He M, Chu CC, Peng H, Muhale F, Brewerton YL, Bunnell B, Hong S. Accelerate healing of severe burn wounds by mouse bone marrow mesenchymal stem cell-seeded biodegradable hydrogel scaffold synthesized from arginine-based poly (ester amide) and chitosan. *Stem cells and development*. 2018 Nov 29;27(23):1605-20.
- Chang YW, Wu YC, Huang SH, Wang HM, Kuo YR, Lee SS. Autologous and not allogeneic adipose-derived stem cells improve acute burn wound healing. *PLoS one*. 2018 May 22;13(5):e0197744.
- Coalson E, Bishop E, Liu W, Feng Y, Spezia M, Liu B, Shen Y, Wu D, Du S, Li A, Ye Z. Stem cell therapy for chronic skin wounds in the era of personalized medicine: From bench to bedside. *Genes & Diseases*. 2019 Sep 17:148-157.
- Dash BC, Xu Z, Lin L, Koo A, Ndon S, Berthiaume F, Dardik A, Hsia H. Stem cells and engineered scaffolds for regenerative wound healing. *Bioengineering*. 2018 Mar;5(1):23.
- Du X, Zhou J, Shi J, Xu B. Supramolecular hydrogelators and hydrogels: from soft matter to molecular biomaterials. *Chemical reviews*. 2015 Dec 8;115(24):13165-307.
- Felician FF, Yu RH, Li MZ, Li CJ, Chen HQ, Jiang Y, Tang T, Qi WY, Xu HM. The wound healing potential of collagen peptides derived from the jellyfish *Rhopilema esculentum*. *Chinese Journal of Traumatology*. 2019 Feb 1;22(1):12-20.
- Ghieh F, Jurjus R, Ibrahim A, Geagea AG, Daouk H, El Baba B, Chams S, Matar M, Zein W, Jurjus A. The use of stem cells in burn wound healing: a review. *BioMed research international*. 2015;2015:785-801.
- Jahromi MA, Zangabad PS, Basri SM, Zangabad KS, Ghamarypour A, Aref AR, Karimi M, Hamblin MR. Nanomedicine and advanced technologies for burns: Preventing infection and facilitating wound healing. *Advanced drug delivery reviews*. 2018 Jan 1;123:33-64.
- Kanji S, Das H. Advances of stem cell therapeutics in cutaneous wound healing and regeneration. *Mediators of inflammation*. 2017;2017:123-142.
- Kumbhar S, Pawar S. Self-functionalized, oppositely charged chitosan-alginate scaffolds for biomedical applications. *Biotechnol Indian J*. 2017;13:130-44.
- Mariniello K, Ruiz-Babot G, McGaugh EC, Nicholson JG, Gualtieri A, Gaston-Massuet C, Nostro MC, Guasti L. Stem Cells, Self-Renewal, and Lineage Commitment in the Endocrine System. *Frontiers in endocrinology*. 2019;10: 276-88.
- Meyer M. Processing of collagen based biomaterials and the resulting materials properties. *Biomedical engineering online*. 2019 Dec;18(1):24.
- Panpan Zhou, A Human Umbilical Cord Mesenchymal Stem Cell-Conditioned Medium/Chitosan/Collagen/ β -Glycerophosphate Thermosensitive Hydrogel Promotes Burn Injury Healing in Mice, *BioMed Research International*, 2019:665-674.

14. Ruszczak Z. Effect of collagen matrices on dermal wound healing. *Adv Drug Deliv Rev* 2003; 55: 1595-611.
15. Shen YI, Song HH, Papa AE, Burke JA, Volk SW, Gerecht S. Acellular hydrogels for regenerative burn wound healing: translation from a porcine model. *Journal of Investigative Dermatology*. 2015 Oct 1;135(10):2519-29.
16. Smithmyer ME, Sawicki LA, Kloxin AM. Hydrogel scaffolds as in vitro models to study fibroblast activation in wound healing and disease. *Biomaterials science*. 2014;2(5):634-50.
17. Sun L, Huang Y, Bian Z, Petrosino J, Fan Z, Wang Y, Park KH, Yue T, Schmidt M, Galster S, Ma J. Sundew-inspired adhesive hydrogels combined with adipose-derived stem cells for wound healing. *ACS applied materials & interfaces*. 2016 Jan 12;8(3):2423-34.
18. Tracy LE, Minasian RA, Caterson EJ. Extracellular matrix and dermal fibroblast function in the healing wound. *Advances in wound care*. 2016 Mar 1;5(3):119-36.
19. Wu S, Applewhite AJ, Niezgoda J, Snyder R, Shah J, Cullen B, Schultz G, Harrison J, Hill R, Howell M, Speyrer M. Oxidized regenerated cellulose/collagen dressings: review of evidence and recommendations. *Advances in skin & wound care*. 2017 Nov;30(11 Suppl 1):S1.
20. Yuan Li, Efficacy of stem cell therapy for burn wounds: a systematic review and meta-analysis of preclinical studies, *Stem Cell Research & Therapy*, July 2020: 54-68.
21. Ma K, Liao S, He L, Lu J, Ramakrishna S, Chan CK. Effects of nanofiber/stem cell composite on wound healing in acute full-thickness skin wounds. *Tissue Engineering Part A*. 2011 May 1;17(9-10):1413-24.
22. Esteghamati A, Larijani B, Aghajani MH, Ghaemi F, Kermanchi J, Shahrami A, Saadat M, Esfahani EN, Ganji M, Noshad S, Khajeh E. Diabetes in Iran: prospective analysis from first nationwide diabetes report of National Program for Prevention and Control of Diabetes (NPPCD-2016). *Scientific reports*. 2017;7(1):10-20.
23. Cao Y, Gang X, Sun C, Wang G. Mesenchymal Stem Cells Improve Healing of Diabetic Foot Ulcer. *Journal of Diabetes Research*. 2017;2017:9328347.
24. Roşca AM, Țuțuianu R, Titorencu ID. Mesenchymal stromal cells derived exosomes as tools for chronic wound healing therapy. *Romanian Journal of morphology and Embryology*. 2018;59(3):655-662.
25. Guo J, Hu H, Gorecka J, et al. Adipose-derived mesenchymal stem cells accelerate diabetic wound healing in a similar fashion as bone marrow-derived cells. *American Journal of Physiology. Cell Physiology*. 2018;315(6):C885-C896.
26. Maharlooei MK, Bagheri M, Solhjoui Z, et al. Adipose tissue derived mesenchymal stem cell (AD-MS-C) promotes skin wound healing in diabetic rats. *Diabetes Research and Clinical Practice*. 2011;93(2):228-234.
27. Liu R, Chang W, Li J, et al. Mesenchymal stem cells in psoriatic lesions affect the skin microenvironment through circular RNA.

- Experimental Dermatology. 2019;28(3):292-299.
28. Kosaric N, Kiwanuka H, Gurtner GC. Stem cell therapies for wound healing. *Expert Opinion on Biological Therapy*. 2019;19(6):575-585.
29. Hazrati R, Davaran S, Omidi Y. Bioactive functional scaffolds for stem cells delivery in wound healing and skin regeneration, *Reactive and Functional Polymers*. 2022; 174.
30. Sabzevari R, et al. SA/G hydrogel containing NRF2-engineered HEK-293-derived CM improves wound healing efficacy of WJ-MSCs in a rat model of excision injury. 2021” 223-232.

The Effect of Transplantation of Collagen Hydrogel with Adipose-Derived Mesenchymal Stem Cells on Burn Wound Healing in Rats

Kookayian M¹, Ahmadi R^{1,2*}, Nilforoushzadeh MA³, Zare S³

1.MSc, Department of Biology, Faculty of Basic Sciences, Hamadan Branch, Islamic Azad University, Hamadan, Iran

2.Assistant Professor, Department of Biology, Faculty of Basic Sciences, Hamadan Branch, Islamic Azad University, Hamadan, Iran, drrahmadi@yahoo.com

3.Assistant Professor of Dermatology and Stem Cell Research Center, Tehran University of Medical Sciences, Tehran, Iran

Received: 2022/2/4

Accepted: 2022/4/9

Abstract

Background: Cell therapy is one of the most challenging methods in the healing of burn wounds in the world. The present study aimed to determine the effect of collagen hydrogel with adipose-derived mesenchymal stem cells on burn wound healing in an animal model.

Materials and Methods: The present study was experimentally performed on 24 Wistar rats. Burn wounds were created on the skin of rats. Then, the rats were divided into a control group treated with normal saline and a group treated with collagen hydrogel with adipose tissue-derived mesenchymal stem cells. The healing process of burn wounds was quantitatively and qualitatively evaluated at intervals of every seven days for 21 days. The obtained data were analyzed in the form of burn wound healing parameters using one-way ANOVA.

Results: The wound area was traced on days 7, 14, and 21 in the treatment group which was significantly smaller than that in the control group, indicating a faster wound healing in the treatment group compared to the control one ($P<0/05$).

Conclusion: Mesenchymal stem cells transferred by hydrogel to the wound site rapidly heal burn wounds; therefore, evaluating the use of this dressing in the healing of burn wounds is important in clinical cases.

Keywords: Adipose-derived mesenchymal stem cells, Burn wound, Collagen hydrogel, Rat.

***Citation:** Kookayian M, Ahmadi R, Nilforoushzadeh MA, Zare S. The Effect of Transplantation of Collagen Hydrogel with Adipose-Derived Mesenchymal Stem Cells on Burn Wound Healing in Rats. *Yafte*. 2022; 24(1):11-23.