

## گزارش یک مورد مننژیت ناشی از کریپتوکوکوس نئوفورمنس بعد از بهبودی از عفونت COVID-19 در بیمار گیرنده ی کلیه پیوندی

الهام رمضان زاده<sup>۱</sup> ID، سلمان نیک فرجام<sup>۲\*</sup> ID

۱- استادیار، مرکز رشد تحقیقات بالینی رازی، دانشکده پزشکی، بیمارستان رازی، دانشگاه علوم پزشکی گیلان، رشت، ایران  
۲- استادیار، مرکز تحقیقات بیماریهای قلبی عروقی، گروه قلب و عروق، بیمارستان حشمت، دانشکده پزشکی، دانشگاه علوم پزشکی گیلان، رشت، ایران

یافته / دوره ۲۳ / شماره ۵ / زمستان ۱۴۰۰ / مسلسل ۹۰

### چکیده

دریافت مقاله: ۱۴۰۰/۱/۷ پذیرش مقاله: ۱۴۰۰/۹/۱

مقدمه: عفونت های قارچی در بیماران گیرنده ی عضو پیوندی به دلیل سرکوب سیستم ایمنی یکی از عوامل اصلی مرگ ومیر و ناتوانی می باشند، درگیری سیستم عصبی مرکزی ناشی از عفونت های قارچی یکی از عوامل مهم و قابل درمان در این بیماران است. این مطالعه به بررسی یک مورد بیمار ۵۸ ساله دیابتی با سابقه پیوند کلیه مبتلا به مننژیت کریپتوکوکی ۳ ماه بعد از بهبودی از عفونت کووید ۱۹ می پردازد.

بیمار آقای ۵۸ ساله دیابتی مورد گیرنده ی پیوند کلیه با شکایت سردرد طول کشیده، تب و تهوع و استفراغ به بیمارستان مراجعه می کند. بیمار ۳ ماه قبل نیز با تشخیص عفونت کووید ۱۹ در همین مرکز بستری شده بود. در بررسی های انجام شده پس از نمونه گیری مایع مغزی-نخاعی علائم نورولوژیک بیمار تا حدودی کاهش پیدا کرد و در آنالیز مایع مغزی-نخاعی و استفاده از کشت و جوهر هندی، شواهد عفونت قارچی ثابت شد. پس از درمان با داروهای آمفوتریسین و فلوسیتوزین بیمار با حال عمومی خوب از بیمارستان مرخص شد.

واژه های کلیدی: کریپتوکوکوس نئوفورمنس، مننژیت، پیوند کلیه.

\*آدرس مکاتبه: رشت، دانشگاه علوم پزشکی گیلان، دانشکده پزشکی مرکز تحقیقات قلب و عروق.

پست الکترونیک: s.nikfarjam.md@gmail.com

## مقدمه

عفونت های قارچی در بیماران گیرنده‌ی عضو پیوندی به دلیل سرکوب سیستم ایمنی یکی از عوامل اصلی مرگ و میر و ناتوانی هستند، هرچند که میزان ابتلا به آنها در مقایسه با عفونت های باکتریال کمتر گزارش شده است. از نظر شیوع، کریپتوکوکوس سومین عفونت قارچی تهاجمی در اینگونه بیماران است (۱،۲). به طور معمول، کریپتوکوکوس اغلب با عفونت ویروس نقص ایمنی انسانی (HIV) در ارتباط است. با این حال، با ظهور درمان ضدویروسی مؤثر، اکثر موارد در کشورهای پیشرفته در میان بیماران غیر آلوده به HIV، به ویژه گیرندگان پیوند اعضا رخ می دهد (۵). میزان بروز کریپتوکوکوس در گروه های مختلف گیرنده های عضو پیوندی بسته به نوع اندام پیوندی و مدت زمان پیگیری از ۰/۲ درصد تا ۱/۴ درصد است و در طول سالها ثابت مانده است. همچنین میزان مرگ و میر در بین انواع بیماران گیرنده عضو پیوندی مبتلا به کریپتوکوکوزیس از ۱۴ درصد تا ۱۹/۶ درصد متغیر است و ممکن است در دریافت کنندگان پیوندی که به مننژیت مبتلا می شوند به ۵۰ درصد هم نزدیک شود (۵،۱۰). در بین بیماران تحت پیوند عضو، بیماران پیوند کلیه کمترین میزان خطر ابتلا به عفونت های تهاجمی قارچی را شامل می شوند (۲). کریپتوکوکوس نتوفورمنس نوعی قارچ پوشش دار است و منشاء آن در اکثر بیماران نامعلوم است اما به طور قطع گفته شده که این بیماری انتقال فردی ندارد و فرد از محیط با استنشاق قارچ مبتلا می شود. عفونت ناشی از این قارچ اکثرا با درگیری ریه و مننژ تظاهر می یابد و اکثریت بیماران در هنگام تشخیص به مننژیت کریپتوکوکی مبتلا هستند (۳،۴). در این مطالعه یک مورد فرد ۵۸ ساله‌ی گیرنده‌ی کلیه پیوندی مبتلا به مننژیت کریپتوکوکی ۳ ماه بعد از درگیری با عفونت کووید ۱۹ معرفی می شود.

## معرفی بیمار:

بیمار آقای ۵۸ ساله با سابقه‌ی نروپاتی دیابتی که به مدت ۴ سال تحت همودیالیز بوده و در دی ماه سال ۱۳۹۸ تحت جراحی پیوند کلیه از فرد دهنده‌ی فوت شده قرار گرفت، با شکایت سردرد، تب و تهوع و استفراغ که از حدود ۲ ماه قبل شروع شده بود در تاریخ ۶ خرداد سال ۱۳۹۹ به اورژانس بیمارستان مراجعه کرده و بستری شد.

بیمار همچنین ۳ ماه قبل در همین مرکز با شکایت تب، لرز و تنگی نفس بستری شده بود که در بررسی ها در HRCT قفسه سینه نواحی متراکم و نمای (Ground-Glass Opacification) GGO در هر دو ریه مشاهده شد که در نهایت تشخیص عفونت تنفسی با ویروس SARS-COV-2 برای وی گذاشته شد، بیمار تحت درمان با هیدروکسی کلروکین، کورتیکو استروئید و درمان های نگهدارنده و حمایتی قرار گرفت و بعد از ۳ هفته از بیمارستان با حال عمومی خوب مرخص شد که در بستری حال حاضر آنتی بادی IgG مثبت علیه کوید-۱۹ برای وی گزارش شد.

تاریخچه‌ی دارویی مصرفی بیمار داروهای تاکرولیموس ۱ گرم دو بار در روز، پردنیزولون ۵ میلی گرم روزانه، مایکوفنولات موفقیتیل ۳۶۰ هر ۸ ساعت، آتروواستاتین ۴۰ میلی گرم شب ها، انسولین، نیتروکانتین ۲/۶ میلی گرم هر ۱۲ ساعت، فورزماید ۴۰ میلی گرم نصف قرص هر ۱۲ ساعت و آسپرین ۸۰ میلی گرم روزی یک عدد، شامل می شد.

در معاینه، بیمار بی حال ولی هوشیار بود و به سوالات به خوبی پاسخ می داد، نکات مهم معاینه فیزیکی به قرار زیر بود: تب ۳۸/۳ درجه‌ی سانتی گراد که به صورت دهانی اندازه گیری شد، فشارخون ۱۴۵/۹۵ میلی متر جیوه بود، ملتحمه ها بیرنگ بودند و صدای ویز ویز پراکنده در سمع هر دو ریه شنیده شد. سایر معاینات از جمله معاینات نورولوژیک شامل حرکات چشم ها، پاسخ مردمک به نور،

Volume: 6cc

HSV PCR: Neg CMV PCR: Neg MTB

PCR: Neg

Fungi general PCR: Positive for Cryptococcus neoformans

در بررسی اسمیر CSF، هیچ باکتری در اسمیر

مشاهده نشد و در رنگ آمیزی جوهر هندی ( Indian

Ink test) تعدادی میکروارگانیسم با شک بالای

کریپتوکوکوس نئوفورمنس مشاهده شد.

بیمار سریعاً تحت درمان با آمفوتریسین ب و

فلوسیتوزین قرار گرفت و در نهایت با حال عمومی خوب

مرخص شد.

بررسی سفتی گردنی، قدرت و تون عضلانی و رفلکس‌های

عمقی همگی طبیعی بودند.

برای بیمار CT اسکن مغزی، MRI و نمونه‌گیری از مایع

نخاعی (LP) انجام شد. به دنبال LP و خروج مایع مغزی

نخاعی (CSF) که با فشار بالا خارج شد، سردرد بیمار به

میزان قابل توجهی کاهش پیدا کرد. در بررسی آزمایشگاهی،

آنالیز مایع مغزی-نخاعی به قرار زیر گزارش شد:

Color: clear

WBC: 107 /mm<sup>2</sup>


Neutrophil: 2%

Lymphocyte: 98%

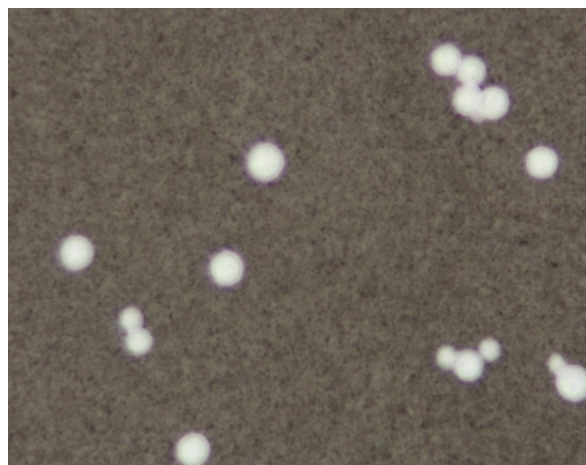
RBC: 2 /mm<sup>2</sup>

Glucose: 14 mg/dl

Protein: 129 mg/dl



A



تصویر A: اسمیر نمونه CSF بیمار

تصویر B: تصویر کشت Indian Ink

### بحث و نتیجه گیری

عفونت کریپتوکوکی به طور عمده از دو گونه‌ی قارچی

به نام‌های کریپتوکوکوس نئوفورمنس و کریپتوکوکوس

گاتیبی ایجاد می‌شود. کریپتوکوکوس سومین عامل شایع

عفونت قارچی تهاجمی در بیماران تحت پیوند عضو

می‌باشد و به طور کل شیوع عفونت کریپتوکوکی در این

بیماران ۰/۲ تا ۵ درصد گزارش شده است (۵،۶). میزان

مرگ و میر ناشی از این بیماری در گیرندگان عضو

پیوندی ۱۴ تا ۱۹/۶ درصد تخمین زده شده که در

بیماران با درگیری مننژ این میزان تا ۵۰ درصد هم

می‌رسد (۷). کریپتوکوکوس در محیط در خاک، درختان و

فضله‌ی پرندگان وجود دارد و از راه تنفس و استنشاق

باعث بیماری‌زایی انسان می‌شود. طبق مطالعات انجام

شده این عفونت انتقال فرد به فرد ندارد (۳، ۵، ۷).

از مهمترین فاکتورهای خطر در ابتلا به این عفونت

انواع مختلف سرکوب سیستم ایمنی و اختلال سیستم

ایمنی از جمله ابتلا به عفونت ویروس نقص ایمنی انسان

(HIV)، پیوند عضو، بدخیمی‌ها، بیماری دیابت و سیروز

کبدی می‌باشند. مصرف کورتیکواستروئیدها نیز فرد تحت

پیوند را بیشتر مستعد ابتلا به این عفونت می‌کنند.

هرچند که میزان دوز روزانه مصرفی برای افزایش این

خطر هنوز به طور کامل مشخص نشده است (۵،۸).

کریپتوکوکی هستند باید تحت بررسی کامل تشخیصی از جمله کشت خون و آنالیز مایع مغزی-نخاعی قرار بگیرند. کشت خون تا ۴۵ درصد موارد ابتلا به مننژیت کریپتوکوکی مثبت می شود. اگر تنها درگیری ریوی و ضایعات ریوی وجود داشته باشد، پس از رد درگیری مننژ باید انجام یک لایوژ برونکوآلوئولار یا بدون درگیری مننژ در نظر گرفته شود. در بررسی درگیری سیستم عصبی باید نمونه برداری از مایع مغزی-نخاعی انجام و برای آنالیز، رنگ آمیزی و کشت فرستاده شود. تشخیص قطعی این عفونت بر اساس کشت CSF و دیدن میکروارگانیسم است. همچنین کشت ارگانیسم در تشخیص گونه‌ی قارچی ارزشمند است که در بررسی‌های انجام شده در بیمار این مطالعه، در نهایت در کشت مایع مغزی-نخاعی گونه‌ی کریپتوکوکوس نئوفورمنس مشاهده شد. از دیگر ابزارهای تشخیصی CT اسکن مغزی است که باید قبل از LP جهت رد ضایعات توده‌ای بالقوه و هیدروسفالی مربوط به افزایش ICP انجام شود (۴،۵).

پس از انجام LP در بیمار مورد مطالعه مایع مغزی نخاعی با فشار خارج شده و سردرد بیمار به طور قابل توجهی کاهش پیدا کرد، در مطالعات عنوان شده است که به طور کل ۵۰ تا ۷۰ درصد بیماران با درگیری مننژ دچار افزایش فشار داخل جمجمه ای هستند (ICP) (۵).

گزینه درمانی برای کریپتوکوکوس براساس محل درگیری، شدت بیماری و وضعیت ایمنی زمینه‌ای بیمار انتخاب می شود. برای بیماران مبتلا به درگیری CNS، اهداف درمانی ریشه کن کردن یا کنترل عفونت، مدیریت کافی ICP بالا و جلوگیری از عوارض عصبی طولانی مدت است و برای بیماران مبتلا به درگیری ریوی، اهداف درمان ریشه کن کردن بیماری و جلوگیری از انتشار در CNS می باشد.

در تمام بیماران مبتلا به درگیری CNS یا بیماری منتشر، درمان ضدقارچ با فرمولاسیون آموتریسین B و

اخیراً در یک مطالعه George et al. به بررسی فاکتورهای خطر در عفونت کریپتوکوکی در ۴۲۶۳۴ بیمار گیرنده‌ی عضو پیوندی پرداختند که در بررسی‌ها مشخص شد بیماران با سن بالاتر، بیماران دیابتی و بیماران با وضع اقتصادی بدتر خطر بیشتری برای ابتلا به این عفونت‌ها دارند. همچنین در پیوند ریه در مقایسه با سایر ارگان‌ها ریسک ابتلا به عفونت کریپتوکوکی بیشتر گزارش شد (۷). علائم بالینی این عفونت می تواند از بدون علامت تا علائم شدید متغیر باشد، در درگیری مغزی علائم معمولاً به صورت سردرد طولانی مدت، تب، تغییر هوشیاری، بدن درد و به طور کمتر شایع، سفتی گردن و ترس از نور تظاهر می یابد (۴،۵). در یک مطالعه کوهورت عنوان شد که وجود علامت سردرد در بیمار مبتلا به مننژیت کریپتوکوکی فاکتور پیش بینی کننده‌ی خوبی در سیر بیماری این افراد به نظر می‌رسد (۹) که بیمار مورد بررسی نیز با شکایت سردرد و تب و تهوع و استفراغ که ۲ ماه طول کشیده بود به بیمارستان مراجعه کردند.

در درگیری ریوی تظاهرات از بی‌علامتی تا پنومونی شدید و نارسایی تنفسی متغیر است. بیماران تحت پیوند معمولاً در زمان تشخیص دچار درگیری ریوی و مغزی هستند. از سایر ارگان‌هایی که می‌توانند با این عفونت درگیر شوند می توان پوست، خون، بافت نرم، استخوان‌ها و مفاصل را نام برد. درگیری خونی (فانگمی) تا ۳۳ درصد در بیماران تحت پیوند عضو می تواند ایجاد شود. در یک بررسی عنوان شد که بیماران دچار درگیری سیستم عصبی مرکزی ناشی از عفونت کریپتوکوکی بیشتر مستعد بروز فانگمی و درگیری خونی نسبت به سایر بیماران هستند (۵).

از مهمترین مسائل در تشخیص این بیماری یافتن محل، عضو و وسعت درگیری است. چرا که نوع و طول مدت درمان بر این اساس انتخاب می شود. تمام بیماران گیرنده‌ی عضو پیوندی که مشکوک به ابتلا به عفونت

با توجه به سابقه‌ی دیابت و پیوند کلیه در بیمار مورد مطالعه که هر دو عامل از علل ضعف سیستم ایمنی و فاکتورهای خطر در ابتلا به عفونت کریپتوکوکی هستند. نکته جالب توجه شروع علائم مشکوک به عفونت کریپتوکوکی یک ماه پس از ابتلا به ویروس COVID-19 بود که این گمانه را بر می‌انگیزد که ابتلا به COVID-19 نیز ممکن است با اثر بر سیستم ایمنی زمینه را برای ابتلا به عفونت های بعدی همچون عفونت کریپتوکوکی فراهم کند.

### تشکر و قدردانی

مطالعه‌ی حال حاضر توسط کمیته اخلاق دانشگاه علوم پزشکی گیلان با کد اخلاق IR.GUMS.REC.1399.196 مورد تأیید قرار گرفته است.

۵-فلوسیتوزین پیشنهاد می شود (۴-۶) که این دو دارو حداقل به مدت ۲ هفته تجویز شده و پس از آن درمان با فلوکونازول حداقل به مدت ۸ تا ۱۰ هفته ادامه یابد (۳). استفاده از فرمولاسیون لیپیدی آمفوتریسین B به دلیل کاهش سمیت کلیوی به آمفوتریسین B دئوکسیکولات ترجیح داده می شود. علاوه بر این، مرگ و میر در گیرندگان پیوند مبتلا به کریپتوکوکوز CNS با استفاده از فرمولاسیون لیپیدی آمفوتریسین B ۹۰ روز کمتر از آمفوتریسین دئوکسی کولات بوده است (۵). در نهایت بیمار ما تحت درمان با آمفوتریسین و فلوسیتوزین به مدت ۱۴ روز قرار گرفتند که پس از بهبودی نسبی با حال عمومی خوب از بیمارستان مرخص شدند.

## References

1. Yang M, Zhang X, Hu J, Zhao H, Li L. Cryptococcosis in Patients following Kidney Transplantation: A 9-Year Retrospective Clinical Analysis at a Chinese Tertiary Hospital. *Biomed Res Int* ;2019.
2. Marques S, Carmo R, Ferreira I, Bustorff M, Sampaio S, Pestana M, et al. Cryptococcosis in renal transplant recipients: a single-center experience. *Transplant Proc*; Vol. 48, No. 7, pp. 2289-2293; 2016.
3. Sasan M, Donyadideh N, Alborzi A. A case report of cryptococcal meningitis. *Medical journal of Mashad University of Medical Sciences*. ۴-۱۹۰:(۳)۵۵;۲۰۱۲ (In Persian)
4. Zavala S, Baddley JW. *Cryptococcosis*. *Semin Respir Crit Care Med*; 2020: Thieme Medical Publishers.
5. Baddley JW, Forrest GN, Practice AIDCo. Cryptococcosis in solid organ transplantation—guidelines from the American Society of Transplantation Infectious Diseases Community of Practice. *Clin Transplant*; 2019;33(9): e13543.
6. Azambuja AZd, Wissmann Neto G, Watte G, Antonioli L, Goldani LZ. Cryptococcal meningitis: a retrospective cohort of a Brazilian reference hospital in the post-HAART era of universal access. *Can J Infect Dis Med Microbiol* ;2018.
7. George IA, Santos CA, Olsen MA, Powderly WG. Epidemiology of cryptococcosis and cryptococcal meningitis in a large retrospective cohort of patients after solid organ transplantation. *Open Forum Infect Dis*; 2017 (Vol. 4, No. 1, p. ofx004). US: Oxford University Press.
8. Gassiep I, Aye C, Armstrong M, Emeto TI, Heather CS, Norton RE. Correlation between serum cryptococcal antigen titre and meningitis in immunocompetent patients. *J Med Microbiol*. 2018;67(10):1515-8.
9. Gassiep I, McDougall D, Douglas J, Francis R, Playford EG. Cryptococcal infections in solid organ transplant recipients over a 15-year period at a state transplant center. *Transpl Infect Dis*. 2017;19(1): e12639.
10. Sun HY, Wagener MM, Singh N. Cryptococcosis in solid-organ, hematopoietic stem cell, and tissue transplant recipients: evidence-based evolving trends. *Clin Infect Dis*. 2009 Jun 1;48(11):1566-76.

## A case report of Cryptococcus neoformans meningitis after recovery from COVID-19 infection in a kidney transplant recipient patient

**Ramezanzadeh E<sup>1</sup>, Nikfarjam S<sup>2\*</sup>**

1. Assistant Professor, Razi Clinical Research Development Center, School of Medicine, Razi Hospital, Guilan University of Medical Sciences, Rasht, Iran

2. Assistant Professor, Cardiovascular Diseases Research Center, Department of Cardiology, Heshmat Hospital, School of Medicine, Guilan University of Medical Sciences, Rasht, Iran, s.nikfarjam.md@gmail.com

Received: 27 March 2021

Accepted: 22 Nov 2021

### Abstract

**Background:** Fungal infections in transplant recipient patients are among the main causes of mortality and disability due to immunosuppression. Involvement of the central nervous system because of fungal infections is one of the important and treatable factors in such patients. This study investigated a case of a 58-year-old diabetic patient with a history of kidney transplantation infected by cryptococcal meningitis 3 months after recovery from coronavirus disease 2019 (COVID-19) infection. A 58-year-old diabetic patient with a history of kidney transplantation presented with a complaint of prolonged headache, fever, nausea, and vomiting. The patient was admitted to the same center 3 months before with a diagnosis of COVID-19 infection. The examinations performed after cerebrospinal fluid sampling showed a slight reduction in the patient's neurological symptoms, and the analysis of cerebrospinal fluid and the use of Indian culture and ink demonstrated evidence of fungal infection. After treatment with Amphotericin and Flowocytosine, the patient was discharged from the hospital in a good general condition.

**Keywords:** Cryptococcus neoformans, Kidney transplantation, Meningitis.

**\*Citation:** Ramezanzadeh E, Nikfarjam S. A case report of Cryptococcus neoformans meningitis after recovery from COVID-19 infection in a kidney transplant recipient patient. *Yafte*. 2022; 23(5):80-86.